



# Cirugía Española



[www.elsevier.es/cirugia](http://www.elsevier.es/cirugia)

## P-427 - TUMOR DE BUSCHKE-LÖWENSTEIN O CONDILOMA ACUMINADO GIGANTE. DIAGNÓSTICO DIFERENCIAL CON CARCINOMA ESCAMOSO DE ANO

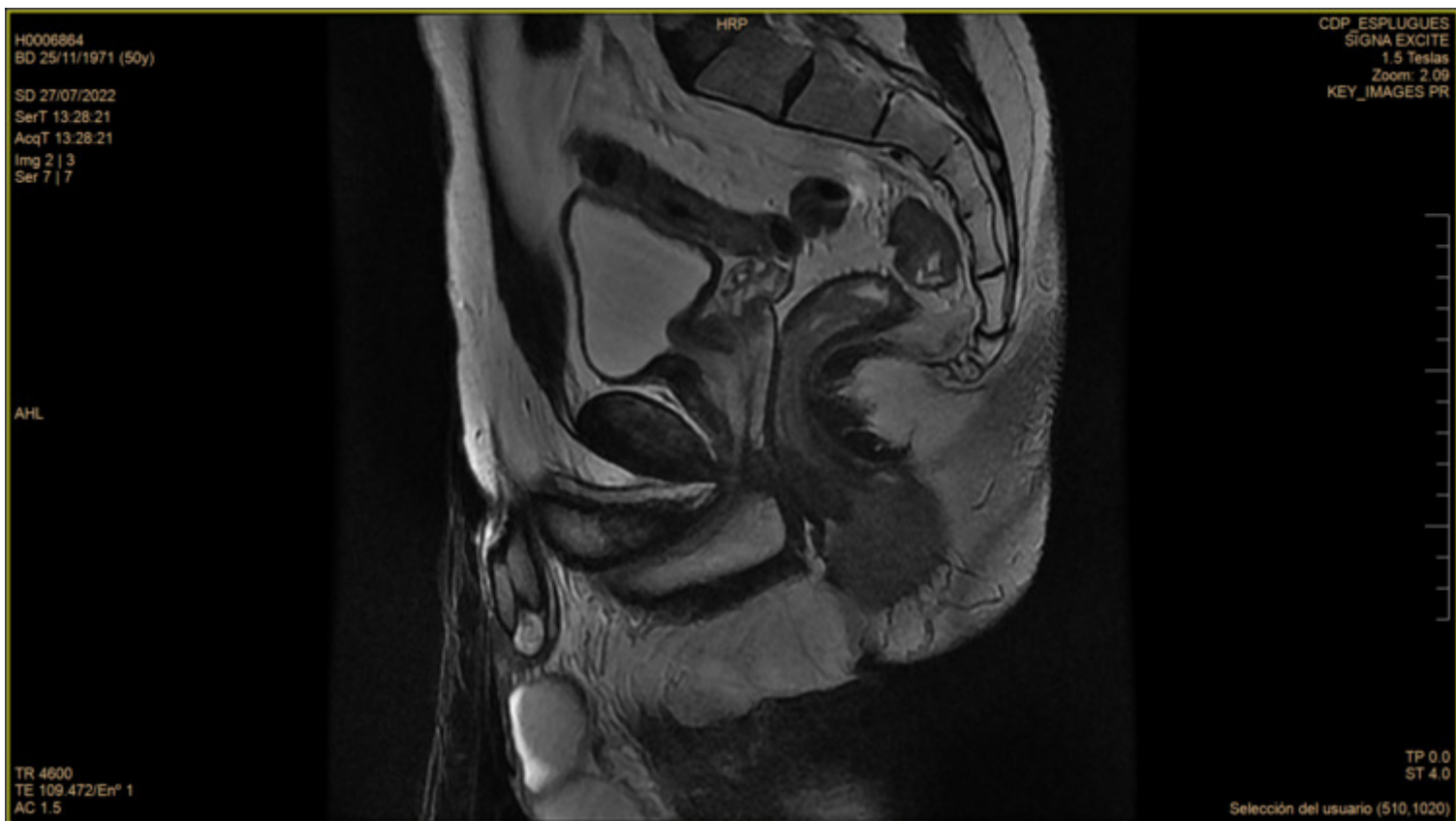
Sturlese Gaya, Anna; Uribe Galeano, Catalina; Basterra Rincón, Alberto; Sugrañes Naval, Gemma; Socías Seco, María; Zubieta, Jonathan; Martínez, Wenceslao; Pros Ribas, Imma

Fundació Hospital Sant Joan de Déu, Martorell.

### Resumen

**Introducción:** El tumor de Busche-Löwenstein (TBL) o condiloma acuminado gigante es una enfermedad de transmisión sexual causada por el virus del papiloma humano (VHP). Es una enfermedad rara con una incidencia de 0,1% en la población general. Su localización habitual es anogenital. Es un tumor epitelial benigno de origen viral y de comportamiento agresivo con infiltración de tejidos contiguos. Afecta con más frecuencia a pacientes inmunodeprimidos, VPH positivos. Hay controversia en referencia al riesgo de malignización. Hay pocos casos descritos en la literatura por lo que el tratamiento no está bien establecido. La cirugía es el tratamiento más común y permite un diagnóstico histopatológico definitivo. También están descritos tratamientos tópicos con crioterapia, terapia de inmunomodulación, terapia fotodinámica y tratamiento con QT y RT en casos no resecables o mal respondedores.

**Caso clínico:** Hombre de 51 años, HSH, visitado en consultas por tumoración anal de 5 meses de evolución, no dolorosa y que le supura. Antecedentes: esclerosis múltiple tratada con fingolimod 0,5 mg. Historia de condiloma acuminado anogenital en seguimiento por Dermatología desde 2016, tratado con crioterapia con buena respuesta. Último control hace un año. Exploración física presenta lesión exofítica, con aspecto de “coliflor” sospechosa de carcinoma escamoso anal de unos 7 cm. Infiltración del canal anal al tacto rectal. No dolor. Supuración serohemática maloliente. Con orientación diagnóstica de carcinoma escamoso de ano se solicitan *pruebas complementarias* y biopsias. Serología de virus hepatitis, VIH y sífilis negativos. PCR *Chlamydia* y gonorrea negativos. Citología: papiloma virus de alto riesgo negativo. Papiloma virus de bajo riesgo positivo. Se realiza biopsia realizando mapeo por cuadrantes (8 muestras). Anatomía patológica: condiloma acuminado sin evidencia de neoplasia. Visitado en consultas con Dermatología, inician tratamiento con crioterapia y imiquimod 3 días a la semana durante 3 semanas. Se presenta en Comité de Tumores. Se decide repetir biopsias y derivación a Oncología para iniciar tratamiento con RT en centro de referencia. Se reprograma biopsia. Intraoperatoriamente se observa una regresión completa de la lesión anal sospechosa. No tumoración externa ni palpable en canal anal. Leve edema mucoso. Lesiones con aspecto verrucoso 3 mm. Electrocoagulación y biopsia. Anatomía patológica: condiloma acuminado. Resonancia rectal de control informa de marcada disminución de tamaño de la lesión distal a línea dentada sin infiltración esfinteriana. Control a los 6 meses, muestra ausencia completa de lesión en canal anal. Seguimiento: Se realiza en CCEE de Cirugía y Dermatología. Exploración física y RM persiste regresión completa de la lesión. Actualmente pendiente de intervención para electrocoagulación de 3 pequeñas verrugas 3 mm en canal anal.



**Discusión:** El TBL es una entidad poco frecuente que por su aspecto y comportamiento agresivo requiere diagnóstico diferencial con carcinoma escamoso de ano. Siempre se asocia a virus del papiloma humano. Aunque la cirugía es el tratamiento más común, la terapia con imiquimod + crioterapia es una opción terapéutica efectiva a tener en cuenta. Se requieren más estudios para abordar el diagnóstico y tratamiento de esta enfermedad.