



Cirugía Española



www.elsevier.es/cirugia

P-426 - TUMOR DE BUSCHKE-LÖWENSTEIN EN UN PACIENTE SIN INMUNODEFICIENCIA ADQUIRIDA, ¿DEBEMOS INDAGAR MÁS?

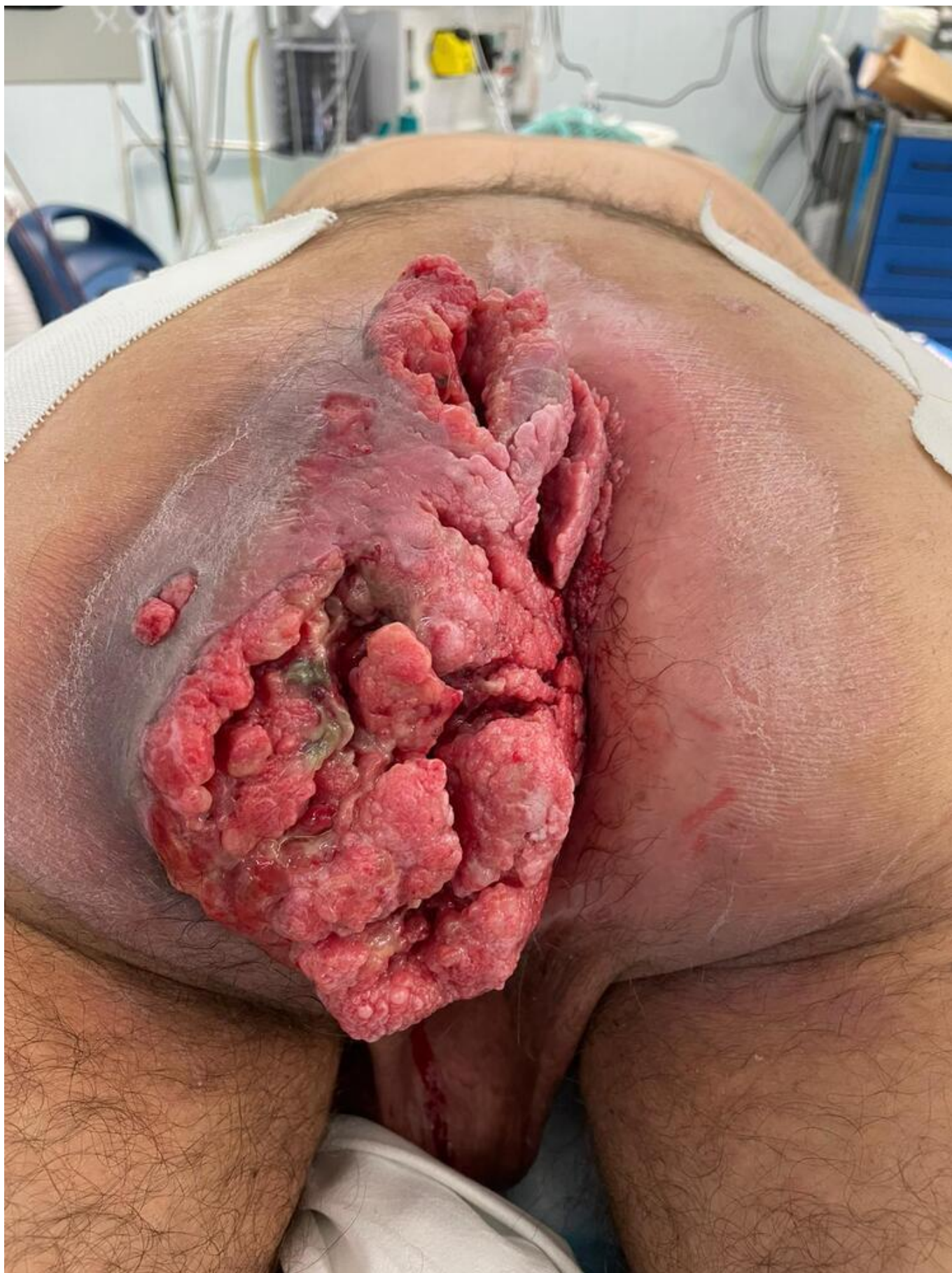
Ferrer Castro, María del Carmen¹; Santidrián Zurbano, Marta²; García González, Sergio¹; Rejón López, Rafael²; Carbajo Barbosa, Francisco Manuel²; Domínguez Bastante, Mireia²; Lupiani Moreno, Rafael María¹

¹Hospital de Poniente, El Ejido; ²Hospital Universitario Virgen de las Nieves, Granada.

Resumen

Introducción: El tumor de Buschke-Löwenstein o condiloma acuminado gigante (CAG) es un tumor poco frecuente causado por el VPH 6 y 11 que afecta predominantemente a varones entre la 4^a-6^a década de vida. Se considera un tumor localmente agresivo caracterizado por una histología benigna, pero con alta tasa de recurrencia tras la exéresis y con potencial para transformación maligna, aunque sin capacidad de metastatizar. Se desarrolla a partir de un condiloma, siendo usualmente el tiempo de desarrollo hasta el CAG de unos 3 a 10 años aproximadamente. Habitualmente el crecimiento es lento, aunque puede ser más rápido en pacientes inmunocomprometidos. Se recomienda completar estudio preoperatorio con TAC o RM para valorar la afectación local. El tratamiento habitual es la escisión radical, seguido de cirugía reconstructiva si precisa. En algunos casos se puede valorar la administración de quimioterapia o RT preoperatoria para favorecer la reducción del tamaño y facilitar así la exéresis. Es crucial un análisis exhaustivo de la pieza quirúrgica para valorar la presencia de carcinoma escamoso. Aunque los condilomas generalmente son asintomáticos, el tamaño del CAG genera frecuentemente sintomatología local, con episodios de sangrado, dolor y desarrollo de trayectos fistulosos con sobreinfección y supuración crónica.

Caso clínico: Se presenta el caso de un varón de 53 años que ingresa por cuadro constitucional con hiporexia, pérdida involuntaria de unos 15 kilos y astenia intensa. Se constata una gran masa excrecente a nivel perianal de 20 × 15 × 6 cm compatible con CAG, con estigmas de sangrado reciente y múltiples trayectos fistulosos y abscesificación. Presenta al ingreso Hb de 4,1. Se completa estudio con EDA y EDB sin otros hallazgos, y estudio de ITS hallando infección crónica por VHB. La RM pélvica muestra ausencia de infiltración a estructuras vecinas. El paciente había sido intervenido 20 años antes de otro CAG de 9cm en el pene por el que se realizó circuncisión. No seguimiento posterior. Refiere tiempo de evolución desde condiloma perianal de 3 años. Se realiza intervención programada, realizándose colostomía en asa y exéresis en bloque de toda la tumoración, incluyendo la mucosa de 2/3 del canal anal. Evolución posoperatoria favorable.



Discusión: Algunos estudios sugieren que las vacunas contra VPH podrían contribuir al tratamiento de pacientes con CAG ayudando a la regresión de los condilomas en algunos casos, aunque se necesitan más estudios para comprobar el papel éstas, así como de los inmunomoduladores como imiquimod. No se conoce claramente cuál es el mecanismo por el cual un condiloma se transforma

en CAG. El desarrollo de este tumor, su persistencia o recidiva dependen en gran medida del estado inmunitario del paciente, siendo la inmunidad celular crucial en el control de las lesiones inducidas por el VPH. La inmunosupresión se asocia al desarrollo de condilomas de mayor tamaño y más resistentes al tratamiento, así como de mayores tasas de recurrencia y transformación maligna. Los pacientes con CGA deben ser testados para valorar inmunodeficiencia adquirida o heredada. Se debe investigar genéticamente los casos no justificados por inmunodeficiencia adquirida.