



Cirugía Española



www.elsevier.es/cirugia

P-420 - SÍNDROME DE MCKITTRICK-WHEELOCK: MÁS ALLÁ DE UN PÓLIPO

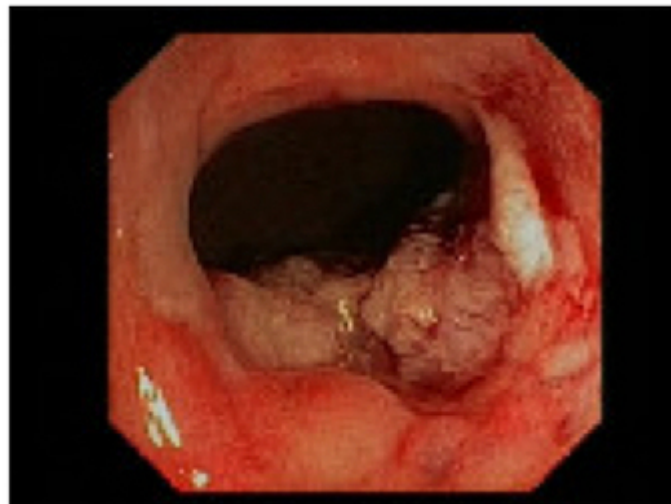
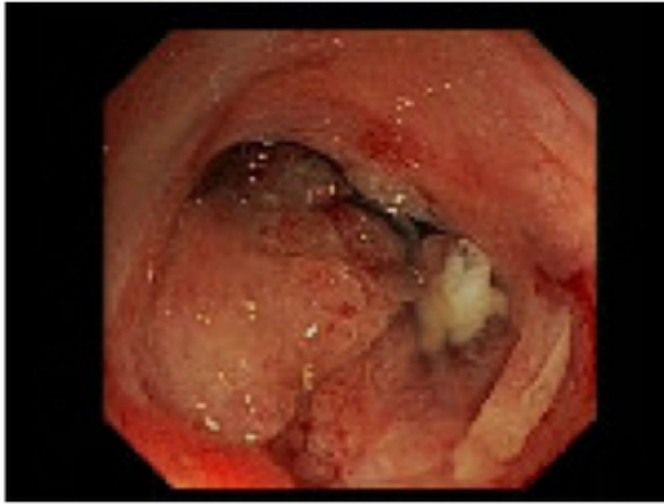
Romero Triana, Diego; Guijo, Ismael; Herreros, María Dolores; Domínguez Tristanco, José Luis; Suárez Alonso, Mar; Carrillo Peña, Jeison; Rojo Villardón, Enrique; García - Olmo, Damián

Fundación Jiménez Díaz, Madrid.

Resumen

Introducción: La diarrea secretora en relación con un síndrome de depleción hidroelectrolítica grave, en presencia de adenomas vellosos colorrectales de gran tamaño, forman parte de las principales características de esta entidad, cuya primera descripción fue realizada en 1954 por McKittrick y Wheelock. La prostaglandina E2, mediador bioquímico aumentado en heces (en comparación con adenomas no vellosos), es factor etiológico fundamental en la génesis del cuadro diarreico, así como las características histológicas de la lesión intestinal (tamaño de lesión, mayor componente adenomatoso, aumento de células mucosecretoras).

Caso clínico: Paciente de 76 años sin antecedentes de importancia quien acude al servicio de urgencias por episodios diarreicos asociados a empeoramiento del estado general con analítica que evidencia fallo renal agudo AKIN III con hiponatremia e hipopotasemia, motivo de ingreso y estudio, con resultado positivo para *Clostridium difficile* (CD). Tras mala evolución clínica y desarrollo de megacolon toxico, se ajustó tratamiento con dieta absoluta, fluidoterapia y tratamiento antibiótico, llegando a precisar ciclos de vancomicina y posterior fidaxomicina sin mejoría completa, por lo que se indicaron colonoscopias descompresivas; sin evidencia de lesiones sugerentes de infección por CD, únicamente dilatación de asas y como hallazgo endoscópico incidental, un gran y extenso pólipo vellosa adyacente a MAI que rodeaba toda la circunferencia del recto con resultado de anatomía patológica de adenoma vellosa con displasia de bajo grado. Sin embargo, durante estancia presentó evolución tórpida desde el punto de vista infeccioso (bacteriemia por *Enterococcus faecalis* e infección por SARS-CoV-2), renal (requerimiento de terapia de reemplazo renal) y digestiva, realizándose colostomía transversa descompresiva para realización de lavados y desfuncionalización rectal. Adicionalmente, se inició manejo conservador con indometacina con el fin de reducir las pérdidas digestivas, sin buenos resultados. Tras su presentación en comité de tumores digestivos multidisciplinar, se decidió realizar polipectomía de la lesión, una vez lograda la estabilización clínica. Se procedió a la resección transanal mínimamente invasiva (TAMIS), de recto medio e inferior, que se completó con resección mucosa endoscópica de recto de recto superior, con resultado anatomopatológico de adenoma vellosa colorrectal con displasia de alto grado focal sin infiltración neoplásica, con mejoría progresiva posterior de su sintomatología y de parámetros analíticos.



Discusión: A pesar de que la mayoría de pólipos colónicos son asintomáticos o paucisintomáticos, la identificación sindrómica de esta entidad de manera temprana, podría evitar las complicaciones secundarias a alteraciones iónicas, ya sean de tipo cardiovascular, renal o metabólico. La severidad del cuadro no debe impedir una correcta estadificación de la lesión primaria, tanto con TC, colonoscopia o llegado el caso, RNM o ecografía endoanal, con el fin de planificar un correcto tratamiento quirúrgico. El tratamiento médico incluye inhibidores de prostaglandinas tipo indometacina, con muy regular efectividad en la regulación de las pérdidas digestivas. La resección completa de la lesión permite la resolución completa de la sintomatología, pero, la omisión de tratamiento o el retraso del mismo, puede alcanzar una elevada morbilidad y tasas de mortalidad de hasta el 100%.