



Cirugía Española



www.elsevier.es/cirugia

P-393 - MANEJO DE LA HERNIA PARAESTOMAL: PRESENTACIÓN DE UN CASO

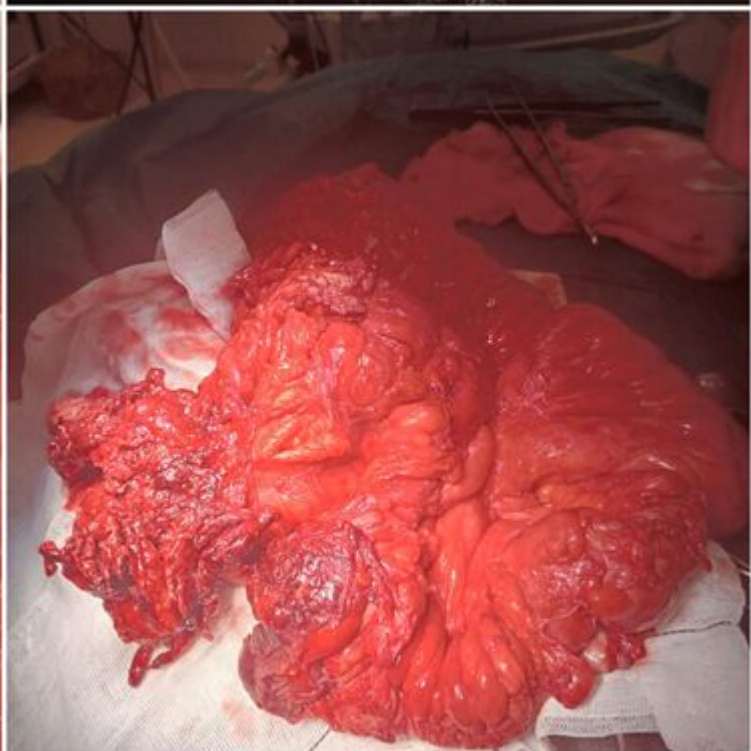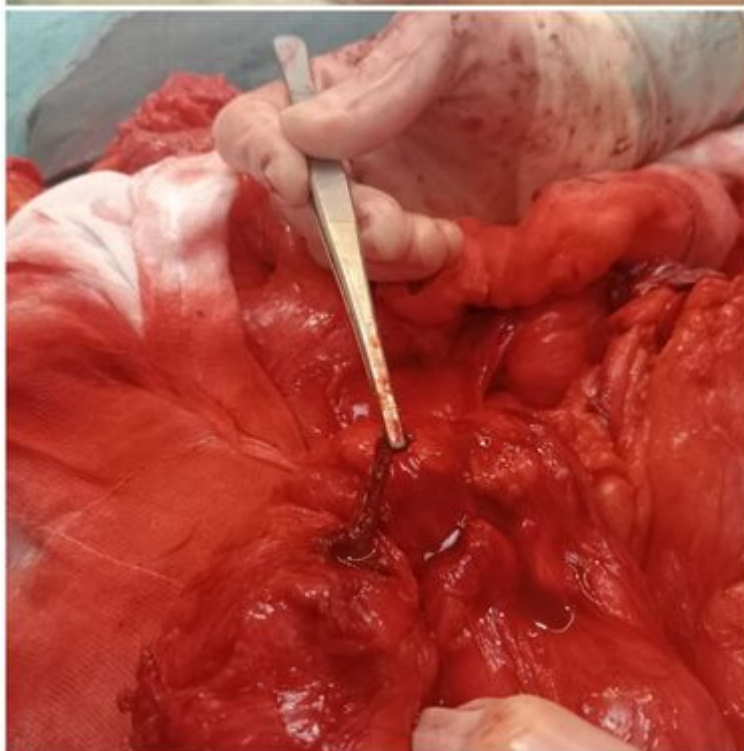
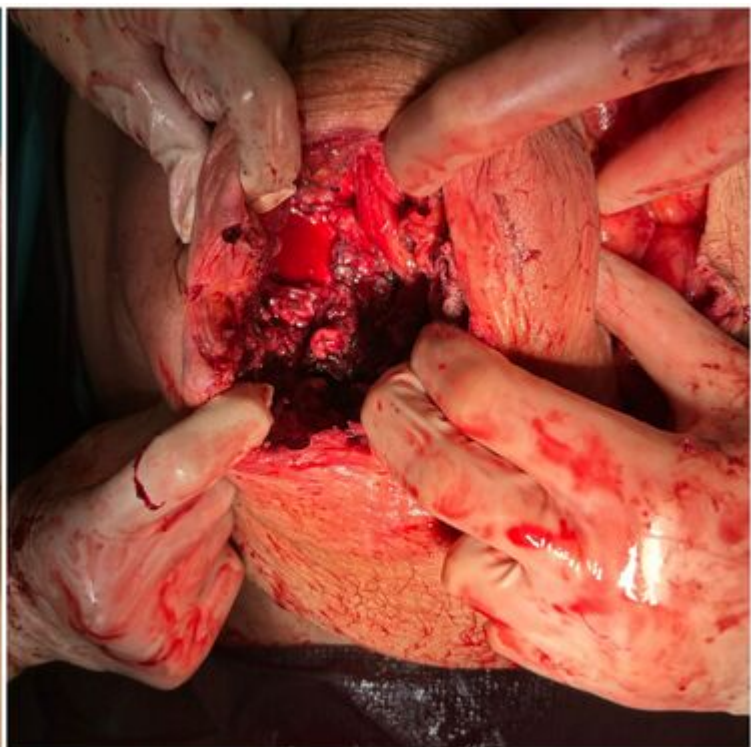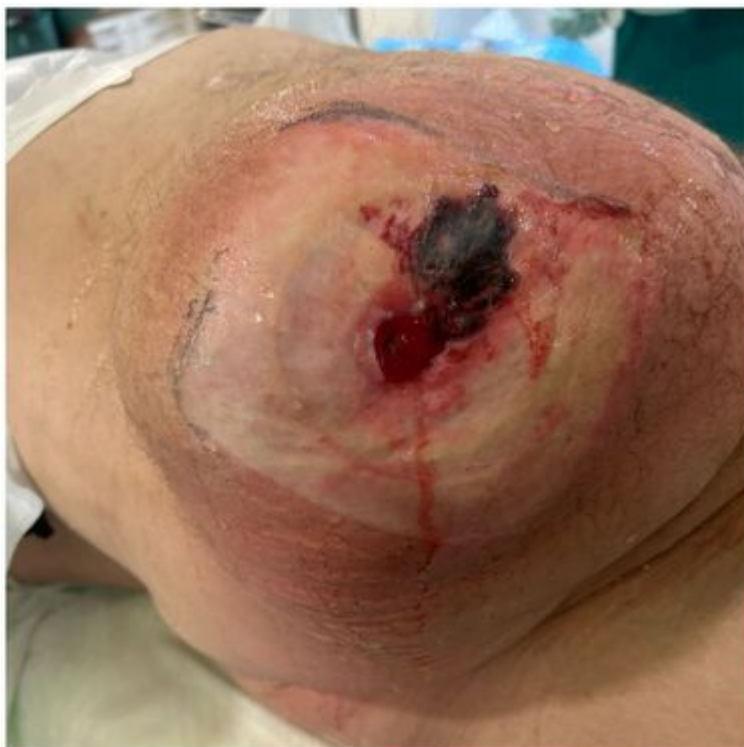Martínez Carrillo, María; Jurado Prieto, Francisco Javier; García Martínez, María Ángeles; Ramos Sanfiel, Jorge; González Puga, Cristina; Argote Camacho, Ángela Ximena; Zurita Saavedra, Marisol; Mirón Pozo, Benito

Hospital Universitario de San Cecilio de Granada, Granada.

Resumen

Introducción: La hernia paraestomal se manifiesta fundamentalmente en los dos primeros años tras la intervención, alterando la calidad de vida de los pacientes. Su incidencia es alta (30-46%). Actualmente, se acepta que la prevención es el mejor tratamiento, existiendo gran variabilidad de técnicas quirúrgicas para su reparación sin haber acuerdo sobre cuál de ellas es la más adecuada.

Caso clínico: Varón de 52 años que como antecedentes quirúrgicos destaca: 2015: panproctocolectomía y confección de ileostomía terminal por colitis ulcerosa. 2018: reparación de hernia paraestomal con malla Dynamesh intraperitoneal y reparación eventración M2M3W3 con prótesis de BIO A intraperitoneal y malla parietene macroporosa fijada a la prótesis de Bio A. Recidiva herniaria conocida desde 2020 a la espera de pérdida de peso para reparación. Acude a Urgencias en abril de 2024 por absceso con supuración paraestomal. En la TC se describe eventración ventral con saco herniario de 15 × 15 cm y hernia paraestomal derecha con saco de 20 × 15 cm con cambios inflamatorios en las asas, absceso de 4 × 6 cm así como celulitis. Se decide intervención urgente en la cual se realiza desbridamiento del absceso paraestomal, desinserción de ileostomía, laparotomía media con adhesiolisis masiva, resección de dos segmentos de íleon medio con perforaciones por integración de la malla en la pared intestinal y confección de dos anastomosis laterolateral mecánicas. Se confecciona ileostomía terminal transrectal izquierda. Cierre fascial primario del orificio del estoma antiguo. Evolución posoperatoria favorable, siendo dado de alta a los 10 días.



Discusión: La hernia paraestomal es la complicación tardía más frecuente. Los factores de riesgo de aparición son: > 60 años, obesidad, tabaco, desnutrición y otras hernias incisionales, entre otras causas. La exploración clínica permite diagnosticar la mayoría de los casos, jugando un papel fundamental las pruebas de imagen (TC) para aquellos casos no perceptibles clínicamente, pacientes son síntomas obstructivos (para descartar otras causas) y para la planificación quirúrgica. Para los pacientes asintomáticos u oligosintomáticos, se sugiere un tratamiento conservador con medidas para mejorar la comodidad del paciente y el funcionamiento de la ostomía. La reparación quirúrgica generalmente se evita debido a las altas tasas de recurrencia tras la reparación de la misma. Se debe educar a los pacientes que reciben tratamiento conservador sobre los signos/síntomas de obstrucción y estrangulación/infarto intestinal, debiendo acudir a Urgencias si los presentan. Existen diversas técnicas para la reparación de hernia paraestomal, ninguna es adecuada para todas las situaciones clínicas y todas ellas están asociadas con la recurrencia de la hernia. Se pueden clasificar en términos generales en: reparación primaria, reparación con malla y reubicación del estoma. La reparación fascial primaria (reaproximación de bordes fasciales) se ha abandonado en gran medida por las altas tasas de

recurrencia. Reparación con malla: es el tipo más común de reparación, se puede colocar supraaponeurótica, retromuscular o intraperitoneal (*sublay*). La tasa general de éxito de la reparación con malla es relativamente alta en comparación con la reparación sin malla. La reubicación del estoma se suele emplear para hernias multirecidivadas en las que no se puede salvar el estoma o casos con contaminación de la zona (nuestro caso).