



Cirugía Española



www.elsevier.es/cirugia

O-044 - CRITERIOS ANATÓMICOS Y RADIOLÓGICOS PARA DEFINIR EL TIPO DE LINFADENECTOMÍA REALIZADO EN UNA SIGMOIDECTOMÍA ONCOLÓGICA

Torres Mari, Noemí; García-Granero García-Fuster, Álvaro; Ochogavía Seguí, Aina; Jerí McFarlane, Sebastián; Gutiérrez Cañadas, Gemma; Valverde Navarro, Alfonso; Gamundi Cuesta, Margarita; González Argenté, Xavier

Hospital Universitario Son Espases, Palma de Mallorca.

Resumen

Objetivos: La recurrencia local tras sigmoidectomía oncológica se presenta en el 5% de los pacientes y la recurrencia sistémica en el 15%. La ligadura vascular de elección para esta intervención no está establecida por el momento. Las diferentes definiciones para linfadenectomía-D2(Linf-D2)/D3(Linf-D3), la ligadura-alta/baja provoca una falta de estandarización de la técnica. El objetivo del presente estudio es realizar una descripción anatomoquirúrgica y definir criterios radiológicos posoperatorios que permitan identificar los diferentes tipos de ligadura vascular en la sigmoidectomía oncológica.

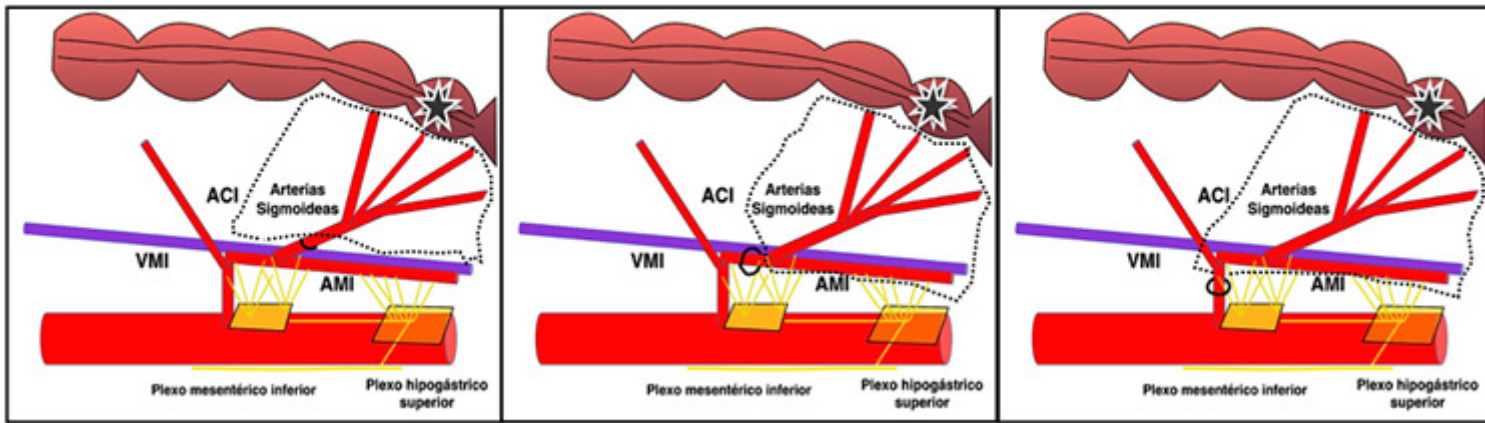
Métodos: Fase 1. Disección de dos cadáveres preparados en fresco y uno en formol. Descripción anatomoquirúrgica de los tipos de linfadenectomía en la sigmoidectomía oncológica. Fase 2. Descripción radiológica a partir de tomografía computarizada (TC) posoperatoria de pacientes seleccionados según la técnica realizada (3 por cada una). Identificación de criterios radiológicos en 5 pacientes diagnosticados de recidiva local: arteria mesentérica inferior (AMI), vena mesentérica inferior (VMI), arteria sigmoidea (ASIG), arteria cólica izquierda (ACI).

Resultados: Fase-1: Linf-D2: ligadura alta de ASIG sin incluir en la pieza quirúrgica AMI ni VMI. Linf-D3 Ligadura-alta: sección de AMI en su origen en aorta e inclusión de todo su arco hasta promontorio. Inclusión de VMI desde promontorio hasta misma altura que ACI. Linf-D3 Ligadura-baja: sección de AMI distal al origen de la ACI e inclusión de todo su arco hasta promontorio. Inclusión de VMI desde promontorio hasta distal a ACI. Fase-2: TC pre y post de 14 pacientes fueron analizados. Se muestran los criterios radiológicos para identificar el tipo de resección realizada y las posibles áreas de recurrencia local. En 4 pacientes con recurrencia local se observó persistencia del arco de la AMI y en 1 persistencia ACI.

LINF-D2

LINF-D3 LIGADURA BAJA

LINF-D3 LIGADURA ALTA



Conclusiones: La disección en cadáver es útil para estandarizar la definición de las diferentes resecciones oncológicas en la sigmoidectomía. El análisis de la TC posoperatoria ayuda a identificar el tipo de resección realizado y relacionarlo con el tipo de recurrencia local.