



# Cirugía Española



[www.elsevier.es/cirugia](http://www.elsevier.es/cirugia)

## P-331 - DÉFICIT DE ALFA-1-ANTITRIPSINA DIAGNOSTICADO A RAÍZ DE UN NEUMOTÓRAX A TENSIÓN; REVISIÓN DE UN CASO CLÍNICO

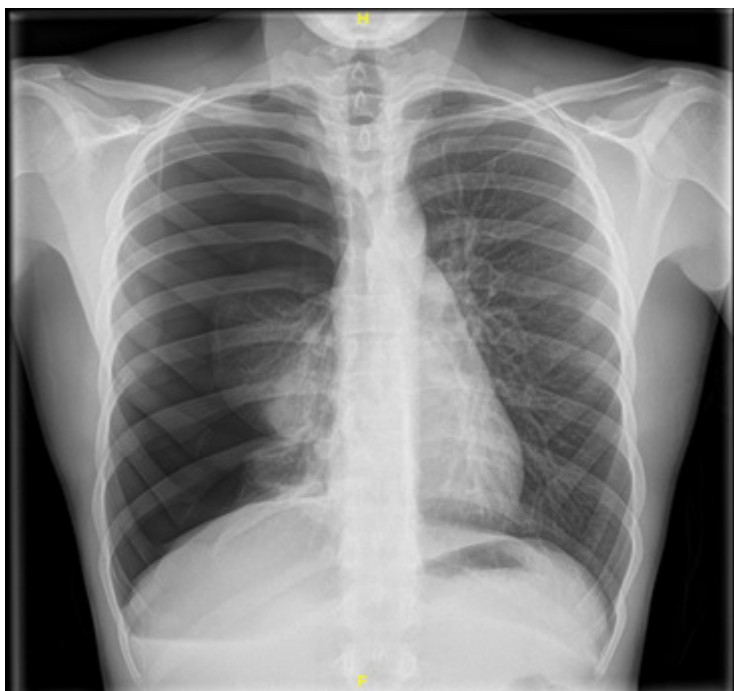
Cejudo Berenguer, Luis; Peidro Parres, Sara; Pons Martínez, Vicent; Cortés Climent, Javier; Serra Díaz, Carlos; Arlandis Félix, Francisco José; Pérez Climent, M. Nieves

Hospital Virgen de los Lirios, Alcoy.

### Resumen

**Introducción:** El neumotórax es una patología pulmonar potencialmente mortal con una incidencia de 28 por cada 100.000 varones/año y de 8 por cada 100.000 en caso de las mujeres. Según su mecanismo lesional puede clasificarse en espontáneo o traumático y según la existencia de patología pleuropulmonar subyacente en primario (ausencia de patología) o secundario (presencia de neumopatía). Ante un neumotórax espontáneo es muy importante investigar los antecedentes y factores de riesgo del paciente ya que a veces el neumotórax es la manifestación de otra enfermedad subyacente desconocida.

**Caso clínico:** Varón de 17 años de biotipo asténico y leptosómico sin antecedentes médicos de interés y sin hábitos tóxicos. Acude a urgencias por dolor súbito en hemitórax derecho de varias horas de evolución con disnea asociada, se monitorizan las constantes y se solicita una radiografía de tórax que muestra un neumotórax derecho total. Bajo anestesia local y sedación se procede a colocar un tubo de tórax de 20 fr en segundo espacio intercostal anterior conectado a *Pleur-evac*. Durante el ingreso y ante la falta de resolución del neumotórax se completa el estudio con un TACAR que evidencia un discreto enfisema centrolubillar bilateral. Completamos la anamnesis ya que el paciente no cumplía el perfil de neumotórax espontáneo primario (NEP) típico y finalmente describe que el abuelo paterno murió de un enfisema pulmonar y el padre está en seguimiento por Neumología para “estudio de una enfermedad genética”. Finalmente, el paciente es diagnosticado de un déficit de alfa-1- antitripsina (AAT) genotipo MZ con niveles de AAT de 70 mg/dl. Ante la no resolución del neumotórax se decide intervenir realizándose bullectomía con pleurodesis con buena evolución tras la cirugía.



**Discusión:** La alfa-1-antitripsina es una glucoproteína sintetizada principalmente en el hígado y es el principal inhibidor de proteasas del cuerpo humano. El déficit de AAT es una alteración genética con herencia autosómica dominante ligada a mutaciones en el sistema *protease inhibitor* (Pi) con alelos normales (M) y mutantes (S y Z). El desarrollo de enfermedades se limita fundamentalmente a los genotipos ZZ (96%) con valores de AAT 57 mg/dl y las dos presentaciones clínicas más frecuentes son la hepatopatía en forma de colestasis y hepatitis en la infancia y el desarrollo de EPOC de fenotipo enfisematoso en la edad adulta. El debut en forma de neumotórax es muy poco frecuente. A modo de conclusión, queremos recalcar la importancia de una buena anamnesis cuando abordamos un primer episodio de un neumotórax espontáneo. Pese a que la causa más frecuente en un paciente joven y fumador sea la presencia de *blebs* subpleurales (NEP) no debemos olvidar otras etiologías mucho menos frecuentes (como es el déficit de AAT) entre nuestro abanico diagnóstico para así, poder ofrecer a nuestros pacientes un tratamiento y un seguimiento óptimo.