



Cirugía Española



www.elsevier.es/cirugia

P-293 - REEMPLAZO COMPLETO DE VENA CAVA RETROHEPÁTICA CON INJERTO PERITONEAL DIAFRAGMÁTICO POR TUMOR HEPÁTICO INVASIVO

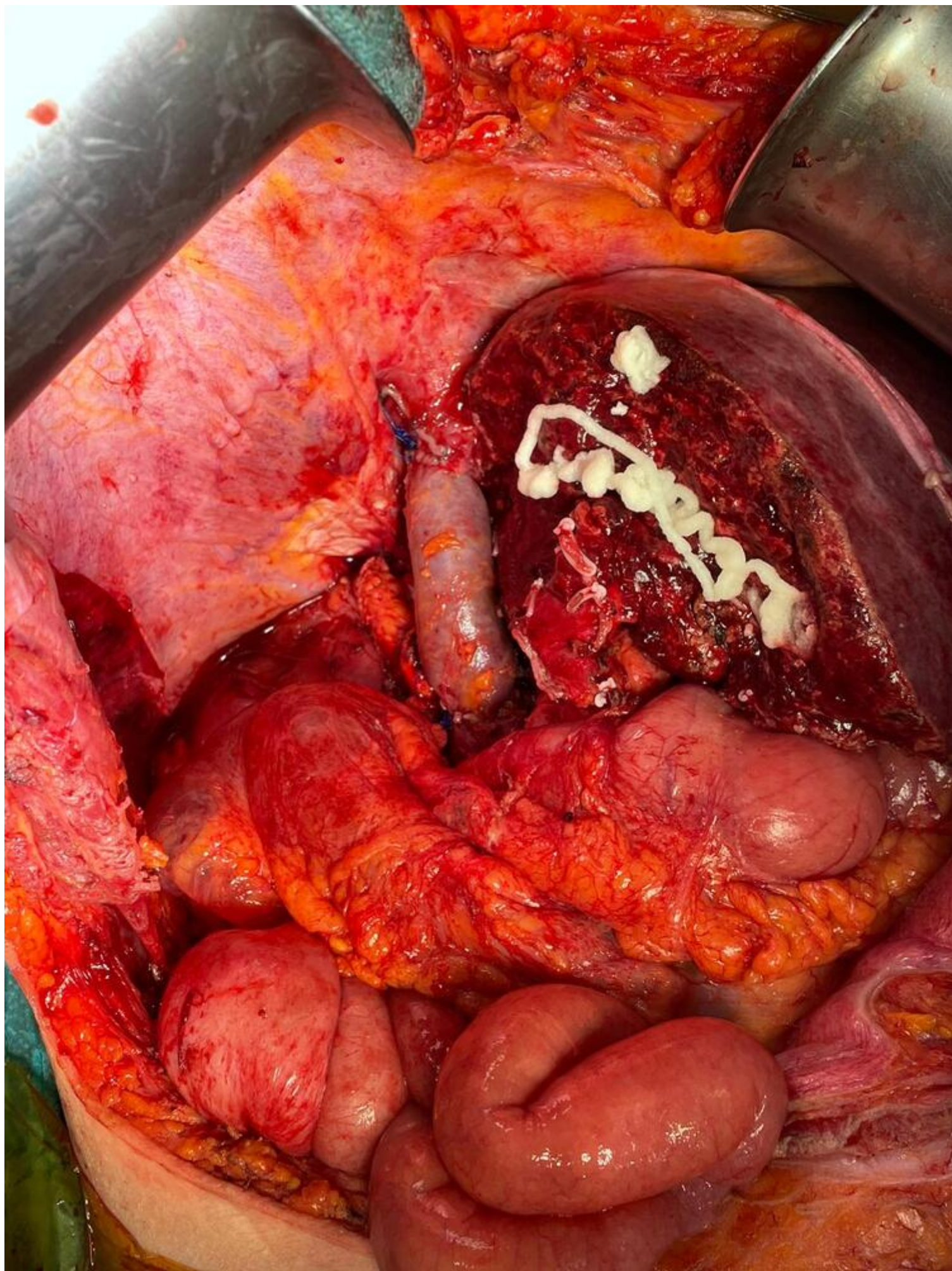
Vallejo-Lesmes, Ana; Ciria Bru, Rubén; Ayllón Terán, M.^a Dolores; Padial Aguado, Ana; Durán Martínez, Manuel; Luque Molina, Antonio; López Cillero, Pedro; Briceño Delgado, Javier

Hospital Universitario Reina Sofía, Córdoba.

Resumen

Introducción: El tratamiento usual de los tumores hepáticos es la resección quirúrgica. Para la obtención de resecciones R0 puede ser necesaria la resección vascular compleja. Existen alternativas a la reparación vascular como son parches autólogos, heterólogos, injertos protésicos, autólogos y criopreservados. Dentro de los injertos autólogos, el parche peritoneal es frecuentemente usado pero la conformación de una neocava es excepcional.

Caso clínico: Presentamos el caso de una paciente de 70 años con antecedente de hipertensión arterial e histerectomía con doble anexectomía laparoscópica. La paciente debuta con un cuadro de vómitos y dolor abdominal objetivándose en el TC una masa en el lóbulo hepático derecho. Se toman muestras de la lesión mediante biopsia percutánea con diagnóstico de metástasis de origen colorrectal, sin embargo, se realiza colonoscopia siendo esta normal por lo que se solicita un PET-TC que revela una masa de $11 \times 12 \times 8$ cm de origen indeterminado por lo que se incluye para cirugía. La intervención realizada fue una hepatectomía derecha con maniobra de Hanging debido a la dificultad para la movilización hepática. En la fase de transección se objetiva infiltración de la vena cava inferior (VCI) retrohepática y se decide resección en bloque del lóbulo hepático derecho y 10 cm de VCI. Posteriormente, se confecciona un injerto de peritoneo diafragmático derecho utilizando como molde un tubo de drenaje torácico de similar diámetro a la VCI del paciente, permitiendo la reconstrucción de la VCI realizando una anastomosis termino-terminal con polipropileno previa irrigación de la luz vascular con solución salina heparinizada. Se comprueba buena permeabilidad y estanqueidad del mismo. En nuestro caso decidimos no fijar con glutaraldehído el injerto peritoneal puesto que no necesitamos la rigidez que genera porque no hay lóbulo hepático derecho que asiente sobre la reconstrucción vascular. En el posoperatorio inmediato se instaura anticoagulación con heparina y se realiza eco doppler en la que no se objetiva ninguna complicación. La paciente fue dada de alta al 8.º día posoperatorio y la anatomía patológica fue de un hepatocarcinoma pobremente diferenciado grado 3.



Discusión: Las resecciones hepáticas requieren de resecciones vasculares asociadas en algunas circunstancias. El éxito de estos casos requiere una adecuada selección de los pacientes, ser realizada por un cirujano hepatobiliar experto, así como una adecuada planificación apoyándonos en pruebas de imagen o en simuladores 3D. El uso de tejidos autólogos, como el injerto de peritoneo para la reconstrucción vascular es una opción segura, tiene menos riesgo de infección y no requiere anticoagulación de por vida respecto a los materiales protésicos.