



Cirugía Española



www.elsevier.es/cirugia

P-258 - HEMANGIOMA HEPÁTICO GIGANTE. RESECCIÓN LAPAROSCÓPICA TRAS TACE

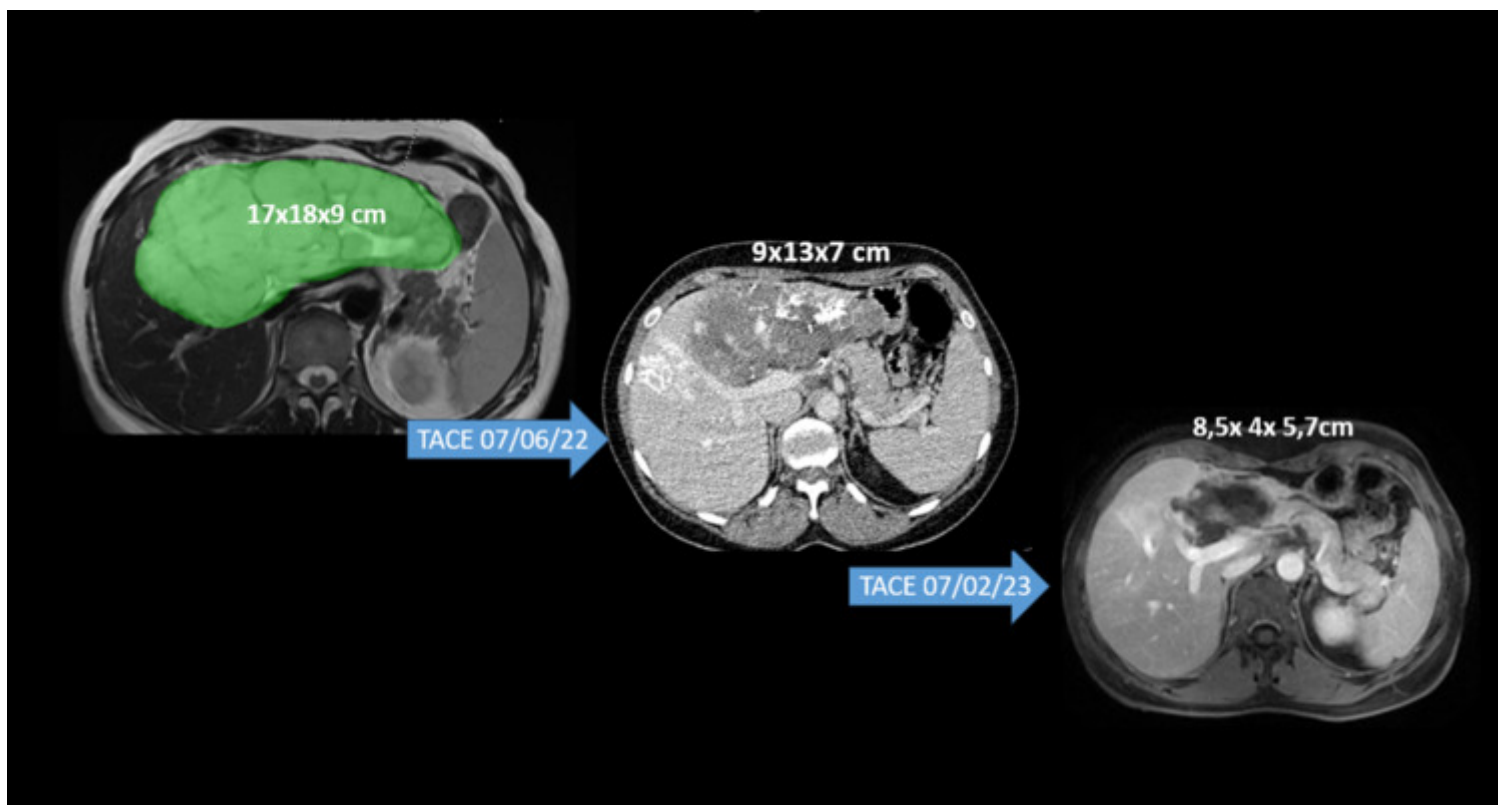
Fernández Sánchez, Rocío; Madrid Vallenilla, Andrés; Cuadrado García, Ángel; Ortega Vázquez, Irene; González Zunzarren, Mariana; Picardo Nieto, Antonio Luis

Hospital Universitario Infanta Sofía, San Sebastián de los Reyes, Madrid.

Resumen

Introducción: El hemangioma es la lesión más frecuente en el hígado y, en general, no precisa tratamiento. Cómo y cuándo tratar los hemangiomas es un tema controvertido. El tamaño a partir del cual, un hemangioma se define como gigante, sigue siendo impreciso, pero sí podemos concluir que por encima de los 10 cm la mayor parte de los autores, coinciden en denominarlo así. Las lesiones de gran tamaño, con síntomas asociados, sí constituyen una indicación de tratamiento. La resección quirúrgica puede resultar compleja, dado que el tamaño de la lesión constituye un factor independiente de complicaciones perioperatorias (anemia, fallo hepático). Por otro lado, la embolización transarterial (TAE) no ha conseguido buenos resultados a largo plazo, sin embargo, la embolización transarterial con bleomicina y lipiodol (TACE) consigue mejores resultados, con mayor disminución del tamaño de la lesión y menor número de complicaciones. Faltan estudios prospectivos con resultados a largo plazo de este procedimiento. La combinación de TACE preoperatoria -con la disminución del tamaño de la lesión- y la resección laparoscópica de un hemangioma, previamente no abordable por cirugía mínimamente invasiva, nos parece un buen planteamiento terapéutico.

Caso clínico: Mujer de 50 años sin antecedentes de interés, con diagnóstico incidental de hemangioma hepático gigante en segmentos izquierdos (noviembre 2021). En la exploración física destaca hepatomegalia izquierda. Se realiza TAC y RMN con el diagnóstico de hemangioma gigante, con característico patrón poscontraste centrípeto. Dimensiones: 15 × 18 × 8 cm, ocupando la totalidad del lóbulo izquierdo y la mayor parte del segmento IV, extendiéndose más allá de los márgenes hepáticos. La lesión condiciona la compresión del pedículo portal derecho y de la vena cava inferior. Se plantea un abordaje multidisciplinar, con la realización de TACE. Se realiza un total de 2 TACE, aplicando en cada una de ellas 45 mg de bleomicina y 15 cc de lipiodol. Los procedimientos transcurren sin complicaciones y están separados por un periodo de 8 meses, para alcanzar la máxima respuesta a cada uno de ellos. El último control radiológico se realiza a los 7 meses tras la última embolización, observando una importante disminución de la lesión, con unas medidas de 8,5 × 4 × 5,7 cm. Posteriormente, se procede a la realización de una hepatectomía izquierda laparoscópica, con abordaje extraglissoniano del pedículo vascular izquierdo. El procedimiento y curso posoperatorio transcurren sin incidencias, siendo dada de alta el 6.º día posoperatorio.



Discusión: Según las series publicadas, la TACE se considera un método seguro y eficaz en el tratamiento y reducción de los hemangiomas gigantes. La aplicación preoperatoria de esta técnica puede facilitar el abordaje mínimamente invasivo de lesiones que, de otro modo, no serían candidatas a estas intervenciones.