



Cirugía Española



www.elsevier.es/cirugia

P-254 - FÍSTULA BILIOBRONQUIAL COMO RARA COMPLICACIÓN TRAS CIRUGÍA HEPÁTICA MAYOR

Santos Vieitez, Lucía; Gómez Area, Esther; Robla Álvarez, David; López Domínguez, Carlota; Guerreiro Caamaño, Aloia; Rodríguez Rojo, Sergio; Gómez Pasantes, Dora

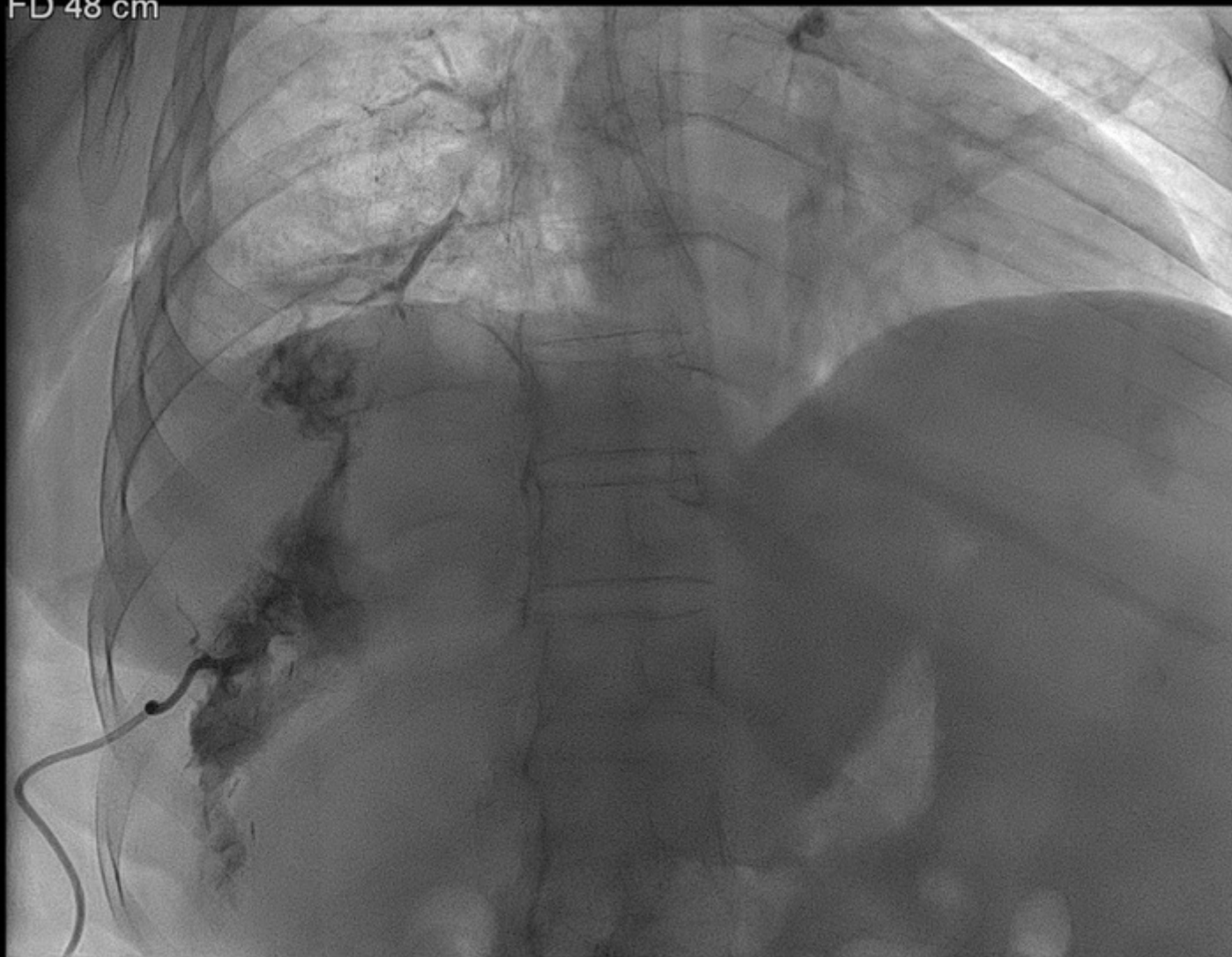
Complejo Hospitalario Universitario de A Coruña, A Coruña.

Resumen

Introducción: La fístula biliobronquial es una comunicación anormal entre la vía biliar y el árbol bronquial. Puede ser congénita o adquirida, y esta última es la más frecuente. Dentro de éstas últimas, la forma más común es la secundaria a trauma, ya sea penetrante afectando a pulmón, diafragma derecho o hígado o cirugía hepática o biliar, produciendo extravasación de contenido biliar al espacio pleural y provocando neumonitis química secundaria. El diagnóstico es fundamentalmente clínico (síntoma patognomónico *biliopneumonia*) apoyado en pruebas de imagen. Los métodos de mayor sensibilidad para determinar el diagnóstico son la CPRE y la colangiografía transhepática percutánea, así como la fistulografía, cuando es posible.

Caso clínico: Mujer de 62 años, con diagnóstico de un adenocarcinoma de sigma estadio IV por enfermedad metastásica hepática y ganglionar con tratamiento sistémico paliativo, diagnosticado en 2020. La enfermedad hepática afectaba fundamentalmente al lóbulo hepático derecho, identificando otra lesión metastásica en el segmento III. En diciembre de 2020, se sometió a una primera intervención quirúrgica, realizándose colecistectomía, segmentectomía del segmento III hepático y embolización portal derecha. Posteriormente, en febrero 2021, se llevó a cabo la hepatectomía derecha. Como complicación posquirúrgica, se identificó una colección intraabdominal en el lecho quirúrgico, la cual se trató con antibioterapia y drenaje percutáneo. Finalmente, en mayo de 2021, se realizó sigmoidectomía. La paciente acude a Urgencias por tos expectoración marronácea y fiebre. En la exploración física, se identifica hipoventilación basal derecha, sin alteraciones en la exploración abdominal. En las pruebas complementarias, se identifica alteraciones en el perfil biliar, con elevación de la bilirrubina y patrón de colestasis. Se realiza TAC TAP, evidenciando evolución favorable de colección posquirúrgica en el lecho de la hepatectomía derecha, aunque identificando consolidación de base pulmonar derecha. Durante el ingreso, se realiza una colangiografía de control a través del catéter de drenaje percutáneo previo, identificando una comunicación entre el lecho hepático y el árbol bronquial. Una vez diagnosticada la FBB, se inicia antibioterapia de amplio espectro con meropenem y amikacina, y se realiza un nuevo drenaje percutáneo de la FBB. Tras completar 10 días de antibioterapia, la paciente presenta mejoría clínica importante, manteniéndose afebril y estando corregida la biliopneumonia. Se decide alta hospitalaria, portando catéter de drenaje biliar cerrado. De manera ambulatoria, se realiza CPRE, sin evidenciar comunicación biliobronquial.

Áng +0°
FD 48 cm



Discusión: Las FBB no son patologías frecuentes, pero sí conllevan una alta morbimortalidad para el paciente, por eso han de tenerse en cuenta en ciertos contextos como tras traumatismos penetrantes, cirugía hepática o biliar, ablación o drenajes percutáneos. Las pruebas de imagen más sensibles para el diagnóstico de la fístula broncobiliar son la CPRE y la colangiografía percutánea transhepática, aunque se puede identificar el trayecto fistuloso en TAC o colangioRMN. No existe un tratamiento estandarizado para la misma, pero las técnicas mínimamente invasivas como el drenaje percutáneo o endoscópico mediante CPRE, asociado a antibioterapia de amplio espectro, han demostrado su eficacia en esta patología. Sin embargo, la intervención quirúrgica puede ser necesaria en caso de fracaso del tratamiento conservador, como tratamiento definitivo de las mismas.