



# Cirugía Española



[www.elsevier.es/cirugia](http://www.elsevier.es/cirugia)

## P-233 - CORISTOMA HEPÁTICO HALLADO EN UNA COLECISTECTOMÍA PROGRAMADA

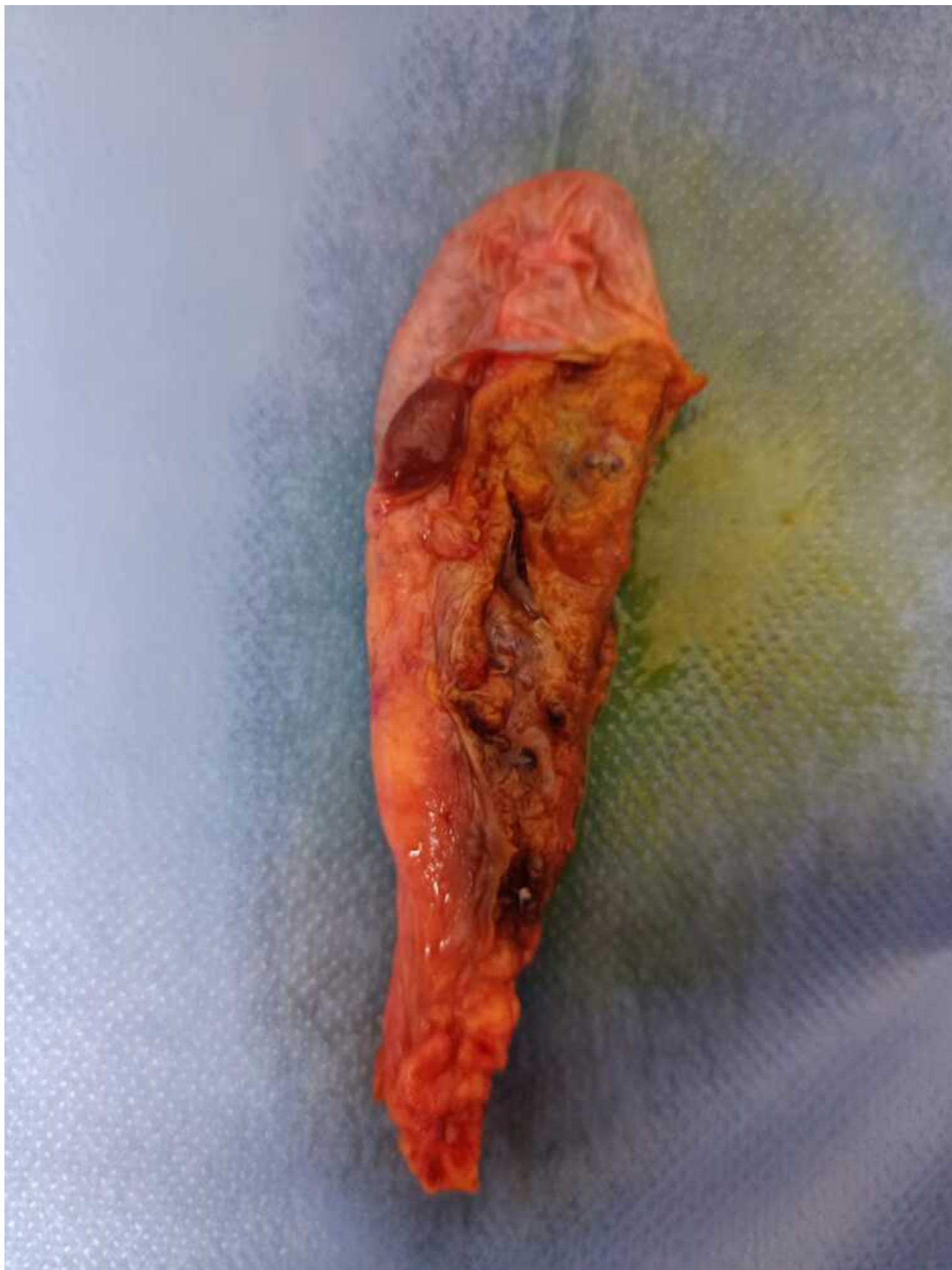
Ondarra Fernández de Leceta, Naiara; Rubio López, Laura; García Teruel, David; Dagnesses Fonseca, Javier Óscar; Herrero Mirón, Ainara; Péres Morera, Adelino Patricio; Cagigal Ortega, Elima; Calvo Espino, Pablo

Hospital Universitario de Móstoles, Móstoles.

### Resumen

**Introducción:** Un coristoma es una formación de tejido ectópico o localizado fuera de su localización normal. Presenta una tasa de incidencia menor al 1%, concretamente 0,47%. Según un artículo publicado en 2021 en la American Journal of Case Reports, existían descritos 91 casos de pacientes que presentaban un corista hepático en la vesícula biliar. Además, explicaban que en aproximadamente el 70% de los casos se detectaban como hallazgo incidental intraoperatorio en una colecistectomía laparoscópica. Se cree que el coristoma hepático es una anomalía congénita, causada por la migración anormal del tejido hepático. La vesícula biliar corresponde a su localización más frecuente. Esta patología es asintomática, pero debido a pocos casos descritos de malignización a carcinoma hepatocelular, es indicación absoluta de colecistectomía.

**Caso clínico:** Se presenta el caso de una mujer de 68 años con antecedentes de interés hipertensión arterial y mastectomía de mama derecha asociada a un anticuerpo monoclonal IgG1 contra el receptor 2 del factor de crecimiento epidérmico humano (HER 2) por un carcinoma intraductal de mama. Acude a consultas de Cirugía General y del Aparato Digestivo por coledoclitiasis sintomática. Se decide colecistectomía laparoscópica programada. Se accede a la cavidad intraabdominal mediante neumoperitoneo por Hasson supraumbilical, se colocan trocar de 11 mm epigástrico y trocres de 5 mm en subcostal y flanco derecho. A la exploración de la vesícula biliar, se objetiva pequeño lóbulo hepático ectópico adherido a cara anterior de vesícula biliar. Se realiza la colecistectomía laparoscópica reglada.



**Discusión:** El coristoma hepático es una manifestación rara pero existen reportes de casos en la literatura. La mayoría de los casos descritos se han presentado como hallazgo intraoperatorio en una colecistectomía programada por colelitiasis, siendo una patología asintomática. En los casos en los que no se presente como hallazgo intraoperatorio, representa igualmente una indicación absoluta de colecistectomía, ya que se ha visto relacionada con una malignización hacia carcinoma hepatocelular.