



Cirugía Española



www.elsevier.es/cirugia

P-167 - LEIOMIOMA ESOFÁGICO

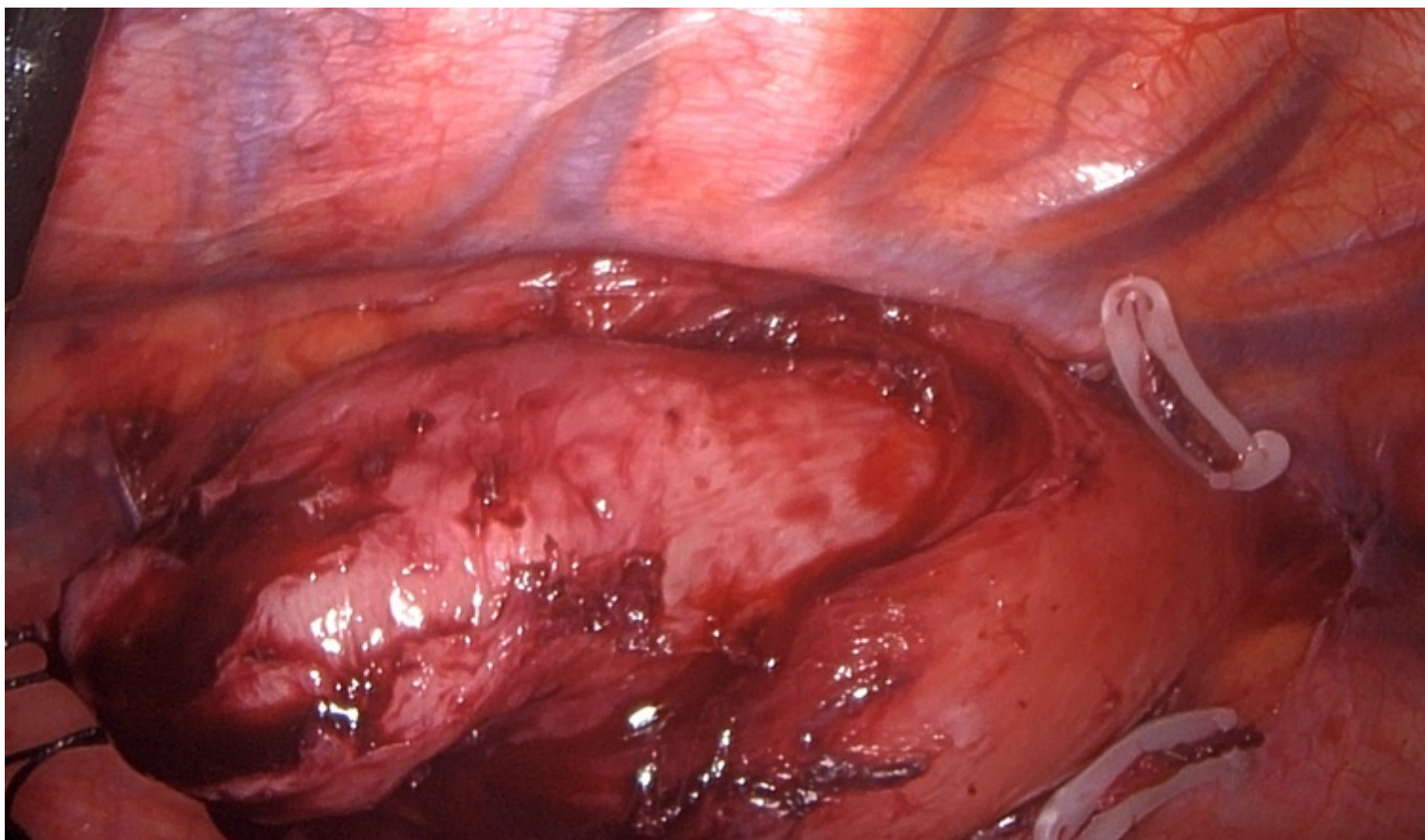
Serrano García, Alfonso; Lison, Patricia; Cámara Alcalá, Sonia; Gil Córcoles, Yolanda; Sánchez Martínez, José Miguel

Hospital General Universitario de Albacete, Albacete.

Resumen

Introducción: Paciente mujer de 33 años sin antecedentes personales médico-quirúrgicos de interés. Paciente que consulta por disfagia progresiva de meses de evolución que comenzó siendo leve y que finalmente se convierte en disfagia grave con tolerancia solo para líquidos. La paciente no presenta dolor torácico, pirosis, regurgitación, disnea ni otra sintomatología acompañante. La paciente se deriva a CCEE de Digestivo para realización de estudio.

Caso clínico: Durante su seguimiento en Digestivo la paciente es estudiada con la realización de TC: ocupación de 1/3 medio de esófago torácico por material de partes blandas, con una extensión de aproximadamente 5,3 cm, a correlacionar con clínica vs. endoscopia. En la gastroscopia se observa en tercio medial a 25 cm de la arcada dentaria, una formación submucosa, que prácticamente ocluye la luz y con aspecto translúcido, no pulsátil, que impresiona de quiste mucoso-mucocele; el tercio distal esofágico es normal, con unión EG a nivel con el hiato. Para completar estudio se realiza USE donde se aprecia en esófago medio una lesión subepitelial recubierta de mucosa de aspecto normal presentando un diámetro longitudinal de 6 cm, desde los 26 a los 32 cm de arcada dentaria, y de algo más de 3 cm y localizada en cara posterolateral derecha; aspecto heterogéneo con vascularización en su interior mediante doppler y parece depender de la 4 capa aunque es difícil de precisar porque se encuentra desdibujada; no correspondiendo ecográficamente a mucocele. Se realiza PAAF guiada con ecoendoscopio para estudio de la lesión siendo el diagnóstico anatomopatológico: leiomioma esofágico. Tras llegar al diagnóstico definitivo la paciente es intervenida mediante videotoracoscopia realizándose enucleación de la lesión respetando mucosa y submucosa esofágicas con ligadura de vena ácigos por necesidad sin incidencias y sin complicaciones posoperatorias.



Discusión: Los leiomiomas son los tumores benignos más frecuentes del esófago. Esta leiomiomatosis afecta principalmente al tercio inferior y medio del esófago, pudiendo ser múltiple o difusa. El crecimiento de estos tumores suele ser lento y no suele afectar de forma crítica la luz del mismo. La disfagia, que es el síntoma más frecuente (seguido de pirosis, regurgitación y dolor torácico) se establece cuando la afectación del órgano es importante. La ecoendoscopia es de gran ayuda para determinar ubicación y profundidad del tumor, estando la biopsia contraindicada cuando la mucosa se encuentra íntegra. El tratamiento de elección de estas lesiones es la enucleación por videotoracoscopia que presenta varias ventajas como son un menor dolor posoperatorio que la toracotomía, la rápida recuperación del paciente y la disminución de complicaciones pulmonares.