



Cirugía Española



www.elsevier.es/cirugia

P-152 - DIVERTÍCULO DUODENAL GIGANTE EN 3.^a PORCIÓN DUODENAL COMO CAUSA DE DOLOR ABDOMINAL. A PROPÓSITO DE UN CASO

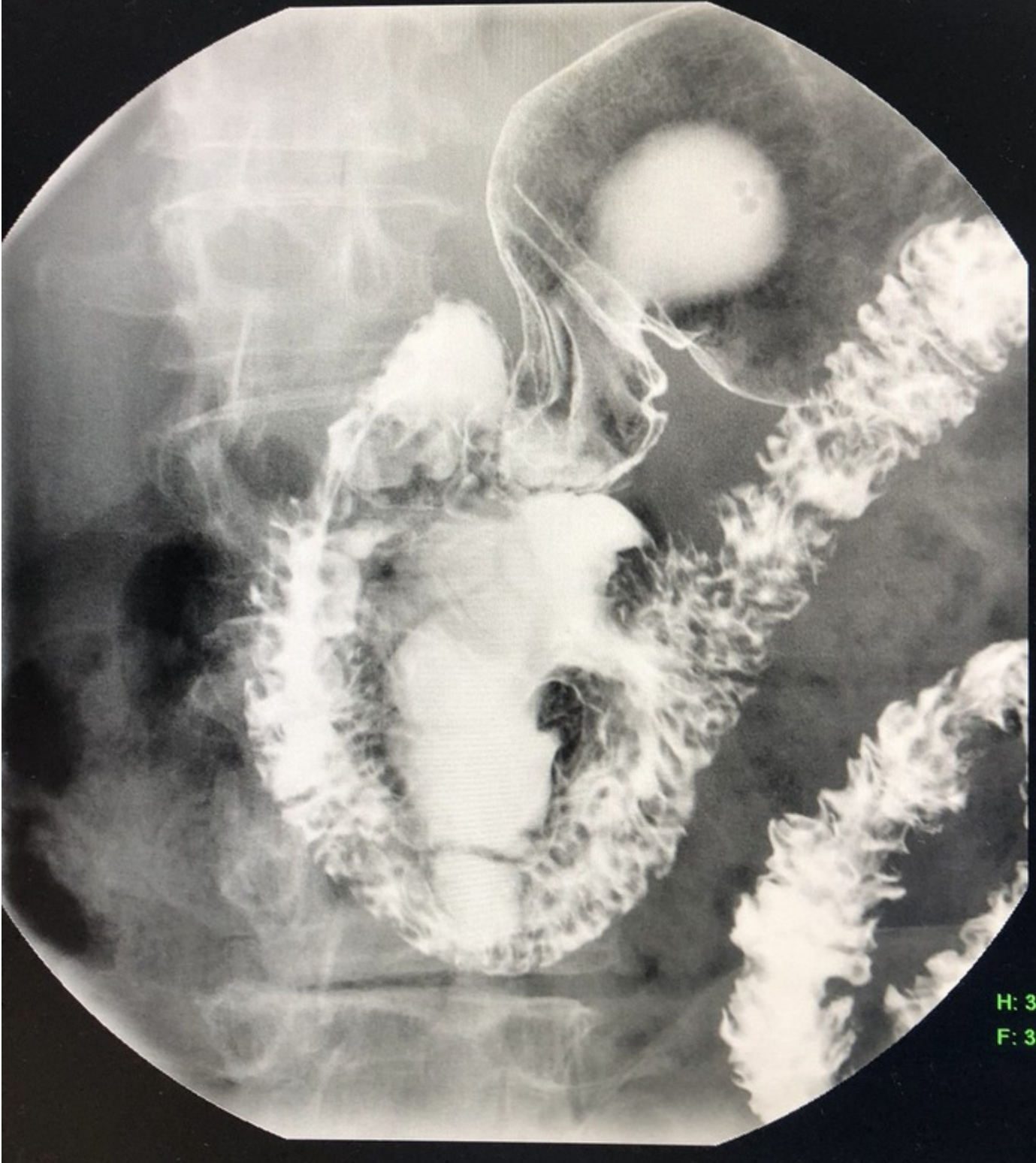
Cagigal Ortega, Elima Pilar; Moral González, María; Bordons Mesonero, Eduardo; Rubio López, Laura; Dagnesses Fonseca, Javier; Herrero Mirón, Ainara; Ondarra Fernández de Leceta, Naiara; Pérez Morera, Adelino Patricio

Hospital Universitario de Móstoles, Móstoles.

Resumen

Objetivos: Los divertículos duodenales son herniaciones adquiridas de la mucosa y submucosa a través de orificios vasculares o de los conductos pancreaticobiliares. El duodeno es el segundo lugar más frecuente después del colon. El 90% asientan en la 2.^a porción duodenal, y un 10% en la 3.^a y 4.^a porción. Son infrecuentes antes de los 50 años. Los cercanos a la papila llamados yuxtapapilares, predisponen al desarrollo de coledocolitiasis, ictericia obstructiva, colangitis y pancreatitis. El 5% de los pacientes pueden presentar síntomas, la mayoría de ellos relacionados con la compresión de órganos vecinos. Las complicaciones son raras, entre el 1 y 10%, pero potencialmente graves: diverticulitis, hemorragia digestiva, perforación al peritoneo libre o retroperitoneo, colangitis, pancreatitis aguda. Los divertículos duodenales se diagnostican incidentalmente hasta un 14,5% en los estudios radiológicos baritados del tracto digestivo superior y un 22% en autopsias. Los síntomas, inespecíficos, no ayudan al diagnóstico.

Caso clínico: Mujer de 70 años, exfumadora desde hace más de 10 años, sin FRCV, es valorada en consultas de cirugía tras realizarse EGD a petición de ORL por signos de RGE en fibroscopia, donde se objetiva gran divertículo en 3.^a porción duodenal. Refiere pérdida de peso en los últimos meses de hasta 5 Kg, distensión y dolor abdominal en epigastrio tras la ingesta, dispepsia, sin pirosis, náuseas ni vómitos. Sin alteraciones en la exploración física. El TAC abdominal informa de colelitiasis y divertículo duodenal multilobulado de 6,5 cm de eje máximo. En la gastroscopia, progresando hasta casi 3.^a porción duodenal se observa orificio diverticular de 2 cm con contenido alimentario en su interior. Dada la sintomatología que presenta y el tamaño diverticular se decide cirugía. LMSIU, colecistectomía reglada, y abordaje de la transcavidad de los epiplones. Se realiza maniobra de Kocher sobrepasando la aorta y maniobra de Catell-Brasch. Disecando finalmente el ángulo duodeno-yeyunal y movilizándolo la 3.^a y 4.^a porción duodenal. Se identifica divertículo de 6 × 4 cm, en zona ascendente de 3.^a porción duodenal. Diverticulectomía con sección de la base con Endo-Gia™ 45 mm carga intestinal, comprobado buen paso a través duodeno. Es dada de alta al 7.^o PDO con buena tolerancia vía oral. La anatomía patológica informa de colecistitis crónica y en cortes de pared intestinal, no se identifica inflamación aguda ni perforación.



H: 30 %

F: 30 %

Discusión: El hallazgo casual de un divertículo duodenal asintomático no precisa intervención. La indicación quirúrgica se establece ante la persistencia de sintomatología y complicaciones habiendo valorado previamente opciones endoscópicas. Las modalidades de tratamiento endoscópico incluyen duodenoscopia de visión lateral, procedimientos hemostáticos con clip o inyección de adrenalina, CPRE con esfinterotomía y diverticulectomía endoscópica. La diverticulitis duodenal habitualmente requiere cirugía, practicando diverticulectomía simple, o puede tratarse mediante antibióticos únicamente o asociándolos a drenaje percutáneo dirigido por TAC en caso de absceso. El tratamiento quirúrgico actualmente está reservado para los fracasos de tratamientos endoscópicos y conservadores o en caso de perforación con peritonitis aguda generalizada. Estos procesos tienen en común el ser técnicamente difícil y realizarse en urgencias en pacientes debilitados.