




Cirugía Española



www.elsevier.es/cirugia

P-048 - EROSIÓN AORTOENTÉRICA. UN CASO CLÍNICO SINGULAR

Arellano González, Rodrigo; de La Plaza Llamas, Roberto; Guerra Requena, María Mercedes; Picardo Gomendio, María Dolores; Gorini, Ludovica; Sun, Wenzhong; García Friginal, Jaime; Badell Fabelo, María Isabel

Hospital Universitario de Guadalajara, Guadalajara.

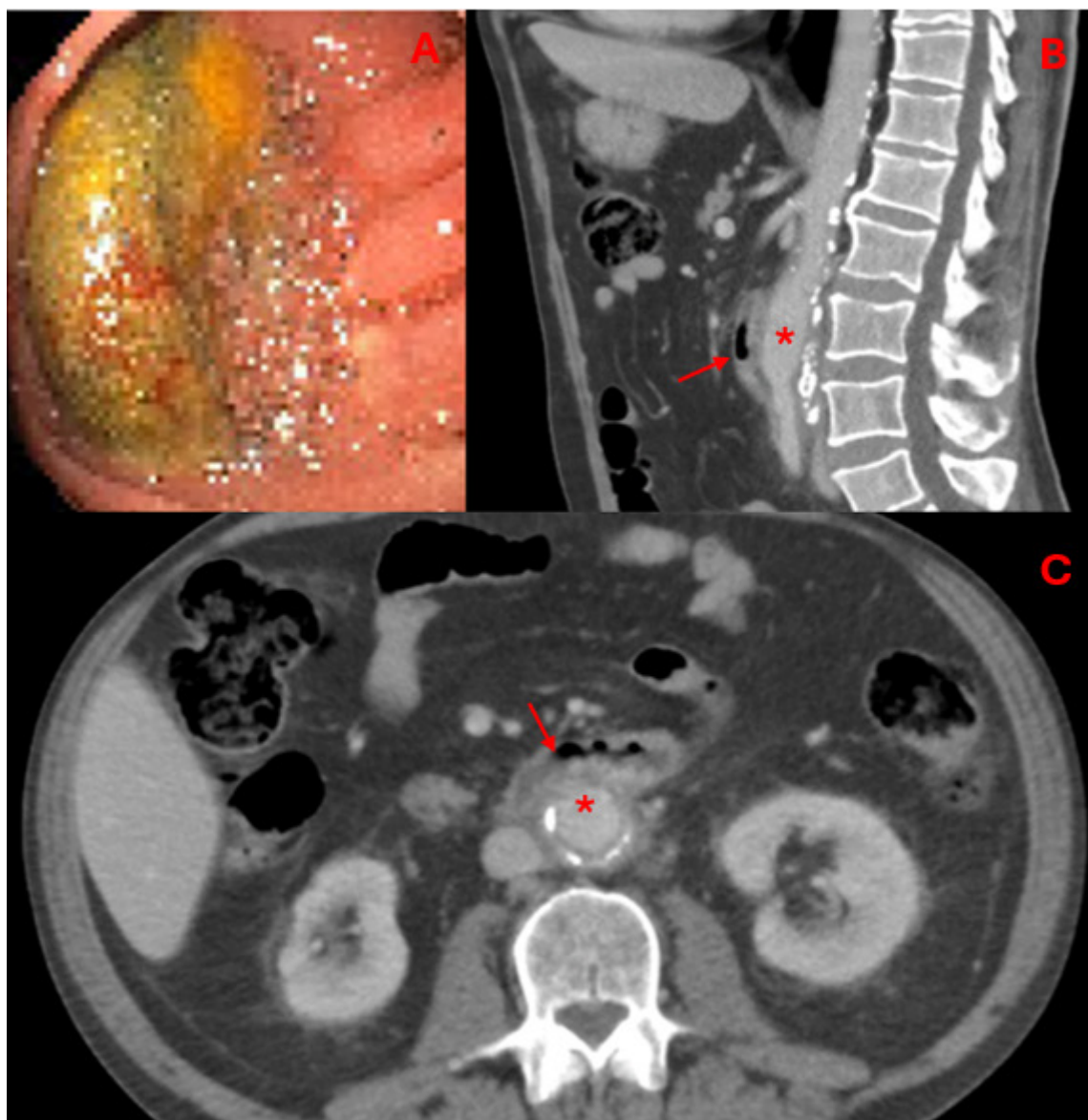
Resumen

Introducción: La fístula aortoentérica es una comunicación entre la aorta y el tracto gastrointestinal (TGI). Cuando ocurre entre una prótesis aórtica y el TGI, se denomina secundaria (FAES). La erosión aortoentérica es un tipo especial de FAES en el que se produce una lesión intestinal por el cuerpo protésico sin comunicación verdadera entre ambas estructuras.

Caso clínico: Varón de 66 años con antecedente de *bypass* aorto-bifemoral por oclusión ilíaca bilateral y aneurisma de aorta abdominal inflamatorio. Consulta por dolor abdominal difuso de dos meses que asocia pérdida de 11 kg en ese tiempo, diaforesis nocturna de dos semanas, astenia e hiporexia. Negaba episodios de hemorragia digestiva ni alteraciones en las deposiciones. La exploración del abdomen era dolorosa de forma difusa, sin irritación peritoneal. No se palpaban masas. El estudio analítico reveló leucocitosis (12.600) sin neutrofilia y anemia ferropénica (hemoglobina: 10,8 g/dL). Se realizó una TC toraco-abdomino-pélvica en la que se objetivó una masa de bordes mal definidos e infiltración periférica alrededor de la aorta infrarrenal, con afectación de la pared posterior de la tercera porción duodenal. Se practicó una endoscopia digestiva alta, visualizándose la prótesis aorto-bifemoral enclavada en la tercera porción duodenal. Se intervino al paciente de forma preferente: se realizó *bypass* axilo-bifemoral, exéresis de la prótesis previa, sutura del muñón aórtico, duodenectomía D3-D4 con anastomosis primaria duodeno-yeyunal termino-terminal y yeyunostomía de alimentación. El paciente presentó múltiples complicaciones, recogidas en la tabla. Dos meses tras la cirugía, y encontrándose con buen estado general y tolerancia oral, el paciente falleció súbitamente en planta de hospitalización sin poderse determinar la causa inmediata de su fallecimiento.

Complicación	Tratamiento
Trombosis rama izquierda del <i>bypass</i>	Recambio rama izquierda
Trombosis rama derecha del <i>bypass</i>	Recambio rama derecha
Isquemia glútea	Desbridamiento

Estenosis inflamatoria papila de Vater	CTPH
Coleperitoneo tras CTPH	Drenaje percutáneo
Colección retroperitoneal	Conservador
Fracaso renal, respiratorio y hemodinámico	UCI
Ventilación mecánica prolongada	Traqueostomía



A: Endoscopia digestiva alta. Prótesis aórtica erosionando el duodeno. **B y C:** TC con CIV. Ausencia de plano de clivaje entre la prótesis (*) y el duodeno (flecha).

Discusión: La erosión aortoentérica es una entidad rara y poco estudiada. En el único metaanálisis sobre FAES hasta la fecha, Kakkos *et al.* (2016) describen 177 erosiones de un total de 823 FAES, si bien en casi

la mitad de los casos no se describe el subtipo de fístula. La clínica típica no asocia hemorragia digestiva (salvo que la prótesis se lesione secundariamente al entorno inflamatorio-infeccioso), sino que cursa como síndrome constitucional, sepsis o dolor abdominal. El *gold* estándar del diagnóstico es el angioTC, seguido de la endoscopia digestiva alta. Mientras que todas las guías y libros de texto están de acuerdo en que el tratamiento de la lesión vascular comprende el desbridamiento de los tejidos infectados (incluyendo la prótesis) y la revascularización distal, no hay consenso ni evidencia científica de calidad sobre el mejor manejo del defecto intestinal. Van Baalen *et al.* sugieren realizar cierre primario si el defecto es inferior a 3 cm. Para Kakkos *et al.*, la mortalidad intrahospitalaria alcanzó el 30,7%. Entre los supervivientes, uno de los predictores de mortalidad a largo plazo incluyó el tipo de FAES, siendo mejor para la erosión que para la fístula verdadera.