



Cirugía Española



www.elsevier.es/cirugia

P-743 - LIPOSARCOMA GIGANTE MULTIRECIDIVADO DE LOCALIZACIÓN ATÍPICA: PRESENTACIÓN DE UN CASO CLÍNICO

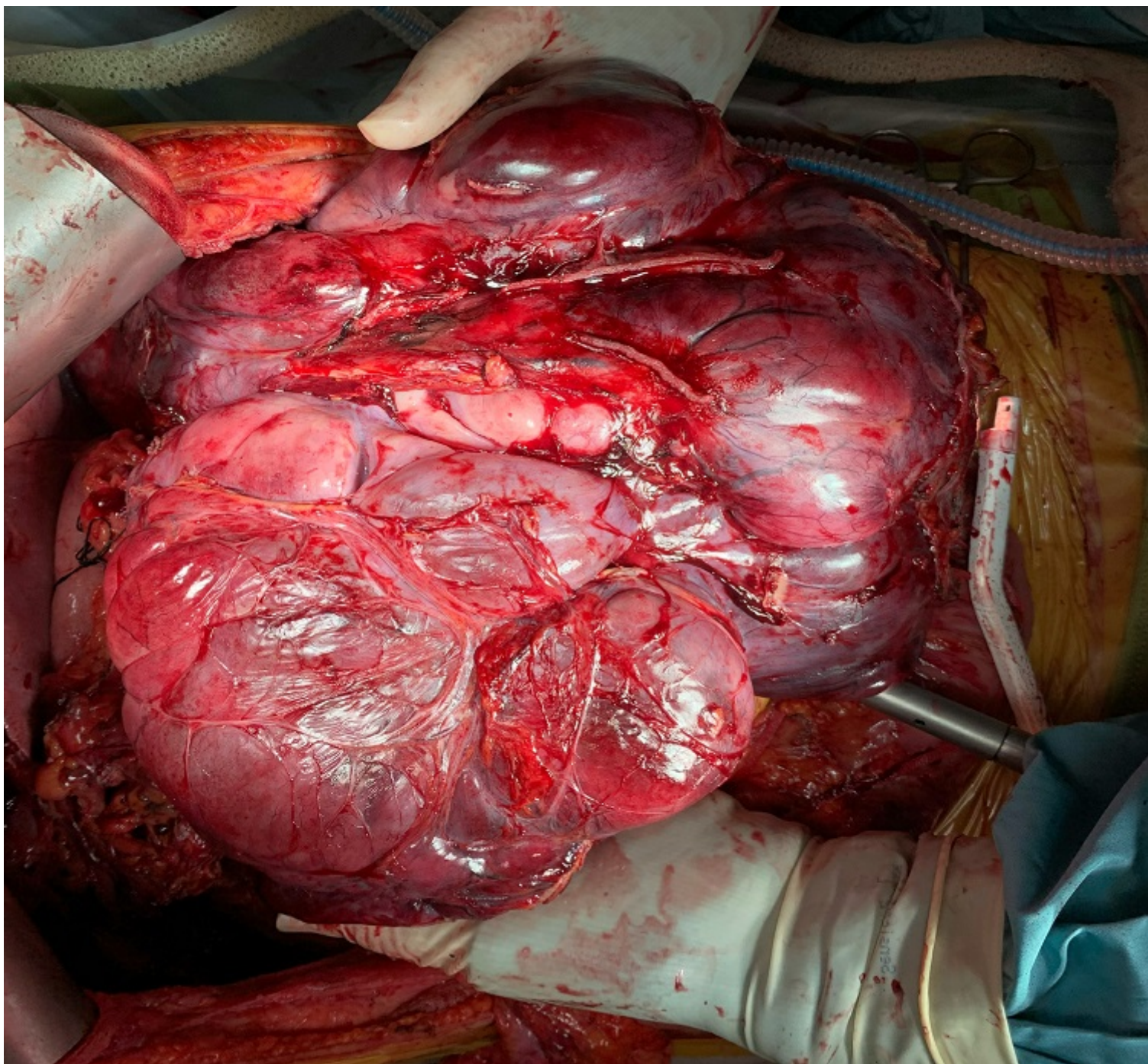
Almeida Vargas, Ana; Luján Colás, Juan; Aliseda Jobe, Daniel; Blanco Asensio, Nuria; Sabatella, Lucas; Martí Cruchaga, Pablo; Rotellar Sastre, Fernando; Zozaya Larequi, Gabriel

Clínica Universidad de Navarra, Pamplona.

Resumen

Introducción: El liposarcoma es un tumor maligno de origen mesodérmico derivado del tejido adiposo y el subtipo histológico más común de los sarcomas de partes blandas de localización retroperitoneal. Requiere un tratamiento quirúrgico agresivo con márgenes libres siendo el factor pronóstico más importante. La recidiva local es común (50% a los 5 años) y la mayoría se producen de manera tardía lo que exige un seguimiento continuo. Existe controversia sobre el tratamiento en las sucesivas recidivas recomendándose una resección macroscópica completa no extendida a órganos no inválidos pues se asocia con una alta tasa de morbilidad operatoria. Presentamos un caso clínico de recidiva de liposarcoma retroperitoneal gigante localizado en la transcavidad de los epiplones.

Caso clínico: Paciente de 65 años diagnosticado hace 14 años de masa retroperitoneal que requirió resección quirúrgica siendo compatible con liposarcoma desdiferenciado (áreas de fibrosarcoma, angiosarcoma y osteosarcoma). Recibió tratamiento adyuvante de radioterapia y quimioterapia con estabilidad de la enfermedad hasta 2017 siendo reintervenido de las recidivas en múltiples ocasiones realizándose resección amplia de intestino delgado (mantiene 1,2 metros) y del colon derecho. En la última revisión presentaba masa abdominal gigante palpable de nueva aparición en los últimos 6 meses que le producía clínica de náuseas con saciedad precoz y presión abdominal. En el TAC abdominal se describía gran masa voluminosa de aspecto sólido-quística localizada en la transcavidad de los epiplones de 18 × 11 cm, contactaba con todo el contorno anterior del páncreas, cara posterior del estómago que lo desplazaba y comprimía así como el colon transversal que se encontraba rechazado en región pélvica y aparente permeabilidad de estructuras arteriales y venosas adyacentes. Se presentó el caso en el comité de tumores, decidiéndose tratamiento quimioterápico y posterior cirugía. Se realizó laparotomía subcostal bilateral con extensión media superior y ecografía intraoperatoria en la que se apreciaba desplazamiento significativo del páncreas en sentido posterior y caudal por efecto de masa, en íntimo contacto con cara anterior de cuerpo y cola del páncreas y con la cara posterior del cuerpo gástrico, sin que fuese posible identificar signos claros de infiltración de ambos órganos, con este método de imagen. Se realizó separación del tumor de colon transversal, duodeno y estructuras portales y vasos subyacentes que se encontraban libres. Extirpación de la lesión con cuerpo, cola de páncreas y bazo, lográndose liberación parcial del mismo de la cara posterior del estómago siendo necesario una resección en cuña y consiguiendo preservar dicho órgano sin requerir cirugía reconstructiva que hubiera sido limitada por la escasa cantidad de intestino delgado que permitiese una correcta fisiología absorbente nutricional.



Discusión: Las cirugías de las recidivas suponen un reto quirúrgico con peor pronóstico que la del primario. Realizar una resección completa y conservadora con márgenes libres en este escenario es complejo y requiere una estrategia quirúrgica por equipos con alta experiencia. La radicalidad estará en función de las posibilidades reconstructivas y la preservación de órganos debe hacerse de forma personalizada y adaptarla a la agresividad histológica del tumor y características del paciente.