



Cirugía Española



www.elsevier.es/cirugia

P-732 - ABDOMEN AGUDO POR TUMOR MUCINOSO QUÍSTICO MESENTÉRICO

Ruiz Juliá, María Luisa; Díaz Roldán, Jorge; Ruiz Luque, Virgilio; Román Rando, Aarón; Briceño Agüero, Víctor; Parra Membrives, Pablo

Hospital Universitario de Valme, Sevilla.

Resumen

Introducción: Las neoplasias quísticas mucinosas surgen habitualmente del ovario y rara vez del mesenterio o retroperitoneo como tumor primario. Suelen ser incidentales o presentarse con síntomas inespecíficos y crónicos: dolor abdominal, distensión o masa palpable. La manifestación aguda se describe con mayor frecuencia en niños asociada con ruptura, hemorragia, torsión, o infección. Se ha demostrado una tasa de malignidad del 3%.

Caso clínico: Mujer de 24 años sin antecedentes médico-quirúrgicos de interés con tumoración abdominal en flanco derecho de 6 años de evolución por la que nunca antes había consultado. Acudió a urgencias por cuadro de dolor abdominal intenso de 72 horas de evolución acompañada de fiebre de hasta 38°C. A la palpación abdominal se objetivaba una masa dolorosa dura de unos 20 cm de diámetro en flanco derecho, con signos de defensa abdominal a ese nivel. En la analítica presentaba elevación de reactantes de fase aguda. El TC con contraste I.V. de abdomen-pelvis de urgencias (fig. 1) describía una tumoración medial al colon derecho (18,5 × 14,5 × 20,5 cm), de posible origen cecal/apendicular, menos probable anexial derecho, con septos en su interior, algunos de ellos ligeramente engrosados y parcialmente calcificado. Mínima cantidad de líquido libre adyacente, con trabeculación de la grasa en la gotiera parietocólica derecha, no pudiéndose descartar cambios inflamatorios y posible rotura. No se apreciaba neumoperitoneo. Se decidió laparotomía exploradora urgente (fig. 2), en la que se objetivó una gran tumoración quística de unos 25 cm de diámetro ocupando la práctica totalidad de la cavidad abdominal y desplazando todo el paquete intestinal hacia el hemiabdomen izquierdo. Moderada cantidad de líquido libre seroso en fondo de saco. La exploración del resto de la cavidad abdominal no mostraba otros hallazgos patológicos destacables. El apéndice cecal y anejos tenían un aspecto macroscópico normal. No había dilatación de asas intestinales. Se toma muestra para cultivo microbiológico. Se realizó disección roma de adherencias laxas de la tumoración hasta su evisceración con ligadura del pedículo vascular de la tumoración dependiente del mesenterio. Se practicó apendicectomía profiláctica. La paciente fue dada de alta al 6º día posoperatorio sin complicaciones. El estudio macroscópico describía una formación quística de superficie externa blanquecina y lisa con líquido seroso en su interior. El espesor medio de la pared es de 2 mm. En la superficie interna se identificaba un área de aproximadamente 5 cm de diámetro de aspecto papilar de coloración grisácea. El estudio histológico fue compatible con un tumor mucinoso quístico de origen mesentérico de características *borderline*, sin identificarse celularidad infiltrativa alguna. No se apreció malignidad histológica. Tampoco se identificaron restos ováricos periféricos y la pieza de apendicectomía no presentaba alteraciones relevantes.

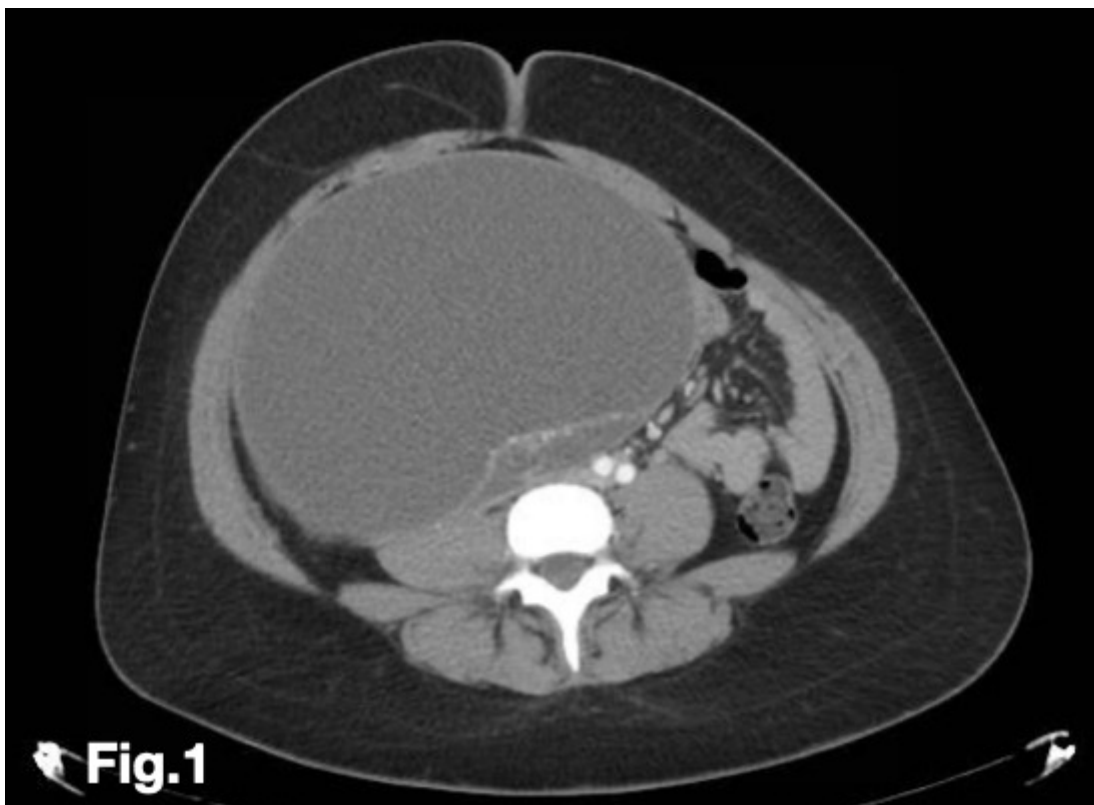

Fig.1

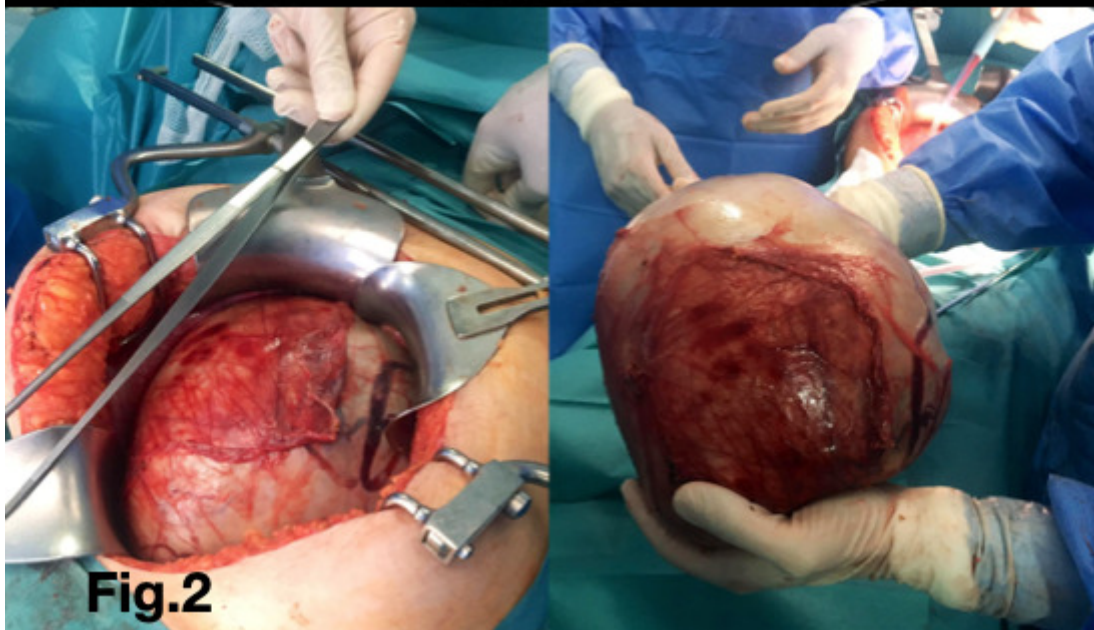


Fig.2

Discusión: Las neoplasias mucinosas quísticas del mesenterio son poco frecuentes y rara vez se presentan de forma aguda como resultado de una ruptura u obstrucción intestinal. Este tipo de tumores mucinosos quísticos no suelen ser considerados dentro del diagnóstico diferencial del abdomen agudo quirúrgico y suponen un reto diagnóstico. Debido a su potencial maligno, es muy importante su seguimiento a largo plazo.