



Cirugía Española



www.elsevier.es/cirugia

P-730 - A PROPÓSITO DE UN CASO: LEIOMIOMA, UNA RARA CAUSA DE OBSTRUCCIÓN DE INTESTINO DELGADO

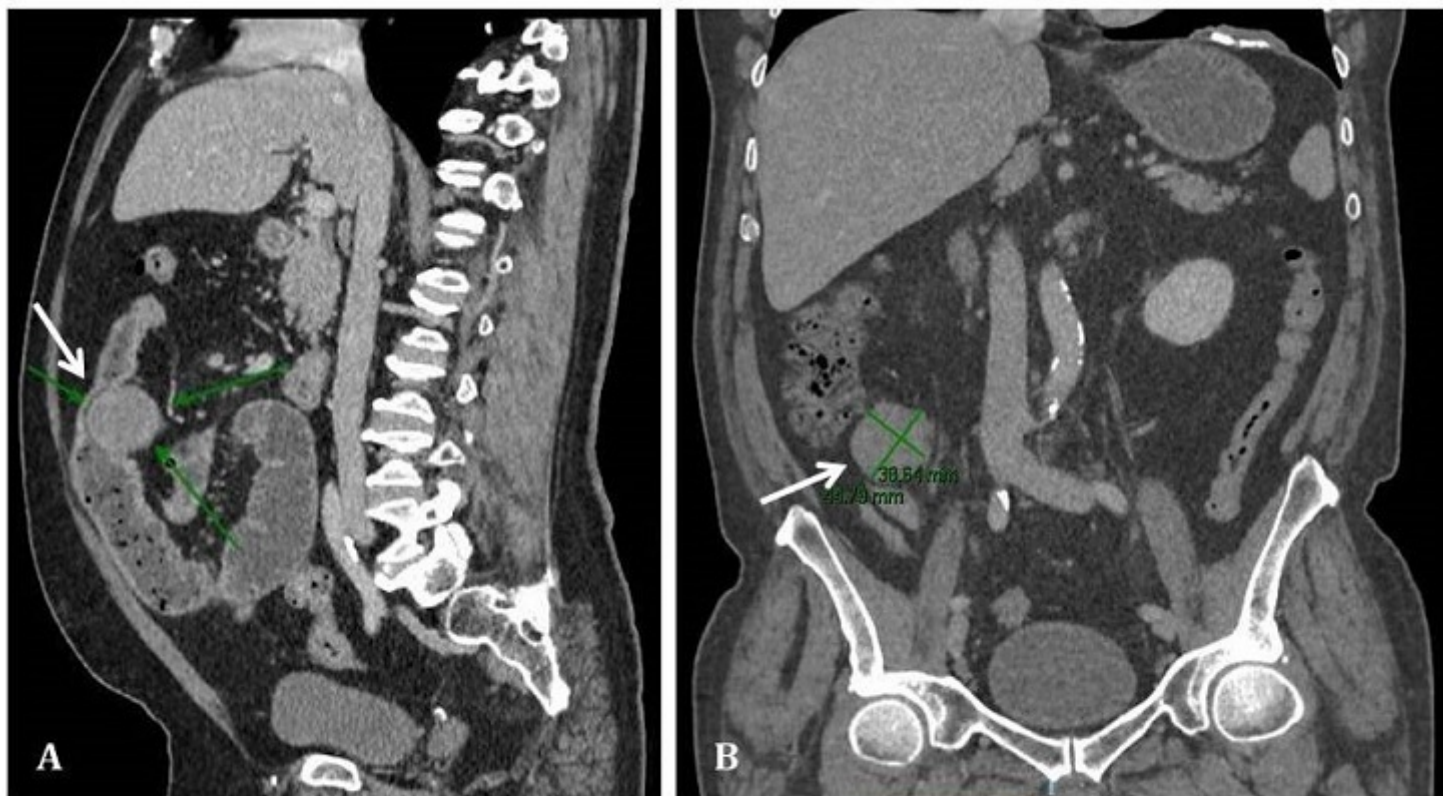
Mestre Ponce, Carmen; Campos Martínez, Francisco Javier; de La Vega Olías, María del Coral; Domínguez Segovia, Marta; Hendelmeier, Alicia; Arroyo Vélez, José Luis; Barrionuevo Gálvez, Miguel; Vega Ruiz, Vicente

Hospital Universitario de Puerto Real, Puerto Real.

Resumen

Introducción: Presentación de un caso clínico de cirugía urgente en paciente con cuadro de obstrucción intestinal secundario a dos neoformaciones sincrónicas en intestino delgado cuyo estudio anatomopatológico informa de leiomioma.

Caso clínico: Paciente varón de 64 años (hipertenso, diabético, sin antecedentes quirúrgicos) que consulta en Urgencias Hospitalarias por dolor abdominal mesogástrico de tipo cólico y disminución del ritmo deposicional de dos semanas de evolución. En TAC urgente se objetiva tumoración pericecal sólida con densidad partes blandas que condiciona dilatación retrógrada de asas de íleon y yeyuno, y otra masa similar dependiente de asa de delgado situada en mesogastrio; hallazgos compatibles con GIST intestinal multifocal como primera opción diagnóstica. Se cursa ingreso en Medicina Interna, se realiza BAG durante la hospitalización y, tras su estabilización, el paciente es dado de alta a la espera de los resultados anatomopatológicos. Dos días después, acude de nuevo a Urgencias por cuadro de distensión, dolor abdominal difuso y vómitos de contenido alimentario de varias horas de evolución, con última deposición esa mañana y tránsito intestinal a gas conservado. Se decide ingreso en Cirugía Digestiva e inicio de tratamiento conservador. En la tarde del día siguiente, ante empeoramiento clínico, se procede a la intervención quirúrgica urgente. Iniciamos tiempo laparoscópico pero, ante imposibilidad de gestos quirúrgicos seguros por la importante dilatación intestinal, se decide conversión a laparotomía. Objetivamos tumoración en yeyuno medio con estenosis completa de la luz intestinal y otra en ciego que no provoca obstrucción pero retrae vasos gonadales y uréter derecho (ambas aparentemente compatibles con GIST). Finalmente, se completa hemicolectomía derecha y resección yeyunal con anastomosis. El paciente presenta buena tolerancia al acto anestésico y quirúrgico. De forma progresiva tolera dieta con tránsito intestinal a gas y heces. Presenta ISQ con evolución favorable mediante curas locales y antibioterapia. En TAC de control se identifican dos abscesos intraabdominales, desestimándose el drenaje percutáneo ante la buena evolución clínica y analítica. El estudio anatomopatológico de la BAG no proporciona resultados definitivos, concluyendo proliferación mesenquimal inespecífica. No obstante, el análisis microscópico e inmunohistoquímico de la pieza quirúrgica informa de leiomiomas submucosos con márgenes de resección libres.



A: Masa en intestino delgado. B: Masa pericecal.

Discusión: Los tumores de intestino delgado son muy poco frecuentes, representando menos del 5% de todos los tumores del tracto gastrointestinal y con una incidencia de entre 1,1 y 2,3 casos/100.000 habitantes. Dentro de las neoplasias mesenquimales, los tumores del estroma gastrointestinal (GIST) son los más comunes en el tubo digestivo, mientras que los leiomiomas son mucho menos frecuentes. Cuando estos tumores benignos de músculo liso afectan al intestino delgado, suelen diagnosticarse en pacientes de edad avanzada con clínica de obstrucción intestinal dado que, a diferencia de los GIST, presentan típicamente un crecimiento endoluminal. En este contexto, suele procederse a la intervención quirúrgica para la resección de la lesión, siendo el estudio anatomopatológico de la pieza lo que nos proporcionará el diagnóstico definitivo.