



Cirugía Española



www.elsevier.es/cirugia

OR-091 - RECONSTRUCCIÓN MEDIANTE INJERTO DE NEVIO SURAL PARA LA LESIÓN DEL NERVO FEMORAL EN LA CIRUGÍA DE SARCOMA RETROPERITONEAL

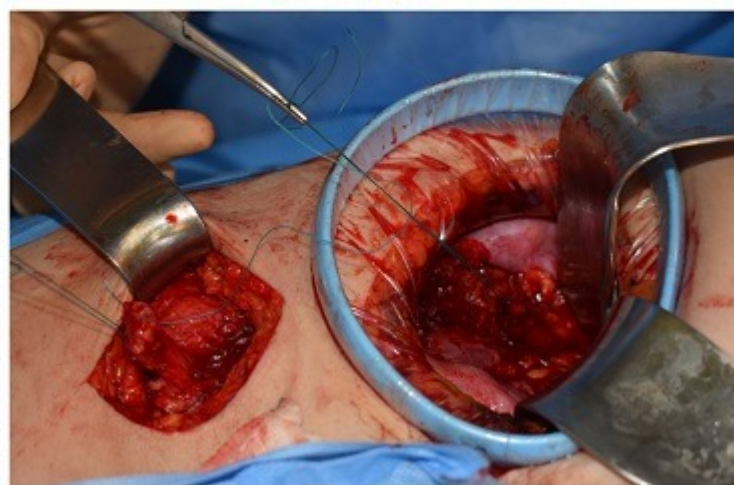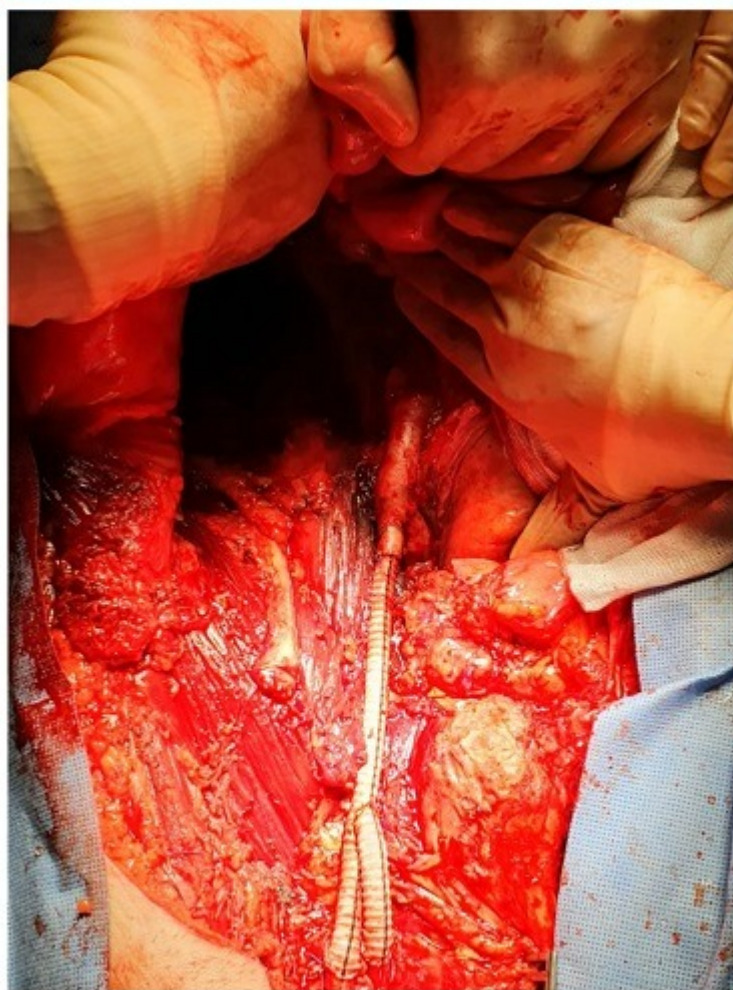
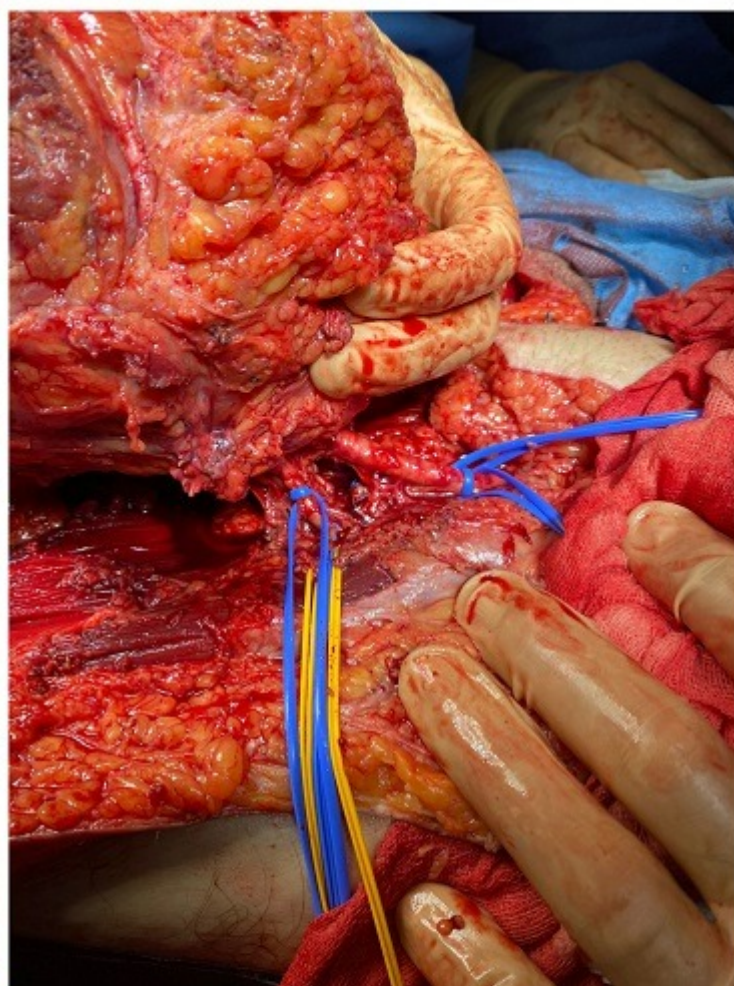
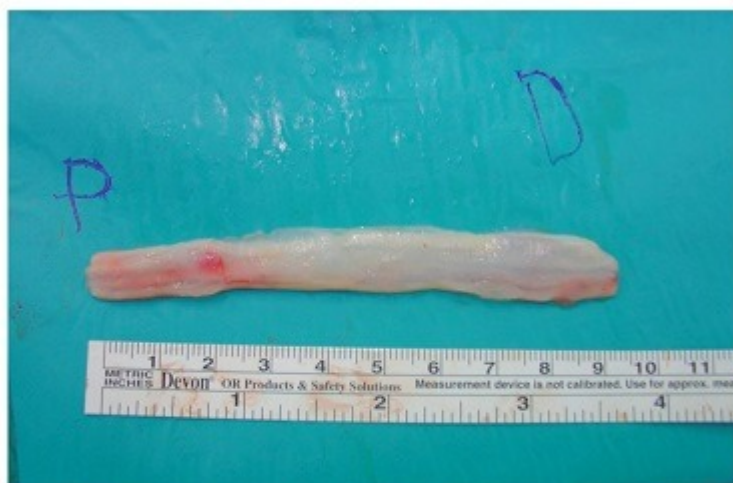Muñoz Rivas, Ana; Martín Antona, Esteban; Buendía Pérez, Javier; Sanz Medrano, Santiago; Leyva Rodríguez, Francisco; Talavera Eguiazábal, Pablo; Torres García, Antonio José

Hospital Clínico San Carlos, Madrid.

Resumen

Objetivos: Dar a conocer una técnica de reparación del nervio femoral tras su lesión durante la cirugía de resección de los tumores retroperitoneales.

Casos clínicos: Presentamos los casos de dos pacientes los cuales sufrieron una lesión del nervio femoral en la cirugía de resección de un tumor retroperitoneal, que precisaron reparación del mismo, tanto de manera intraoperatoria como diferida. Caso 1. Varón de 77 años de edad diagnosticado de liposarcoma desdiferenciado grado 2 que afecta, según la RMN, a la región inguinal derecha con un diámetro de $14 \times 6,7 \times 8,2$ cm llegando hasta la fosa iliaca derecha, rodeando el ligamento inguinal, el borde lateral del músculo recto anterior, la parte más inferior de la musculatura oblicua, la arteria y vena femoral común y encontrándose en contacto con los vasos ilíacos. Se realiza resección compartimental incluyendo la pared anterior, nefrosuprarrenalectomía derecha, orquiectomía derecha, *bypass* iliofemoral, reconstrucción de pared con colgajo ALT-VL izquierdo. Dado que se practica la resección del músculo psoas con inclusión del nervio femoral se reparó en un mismo tiempo quirúrgico mediante la interposición de un injerto del nervio sural derecho y rama del femoral izquierdo tributaria del vasto lateral. En el posoperatorio el paciente tuvo que ser reintervenido por fracaso del colgajo de pared, presentado buena evolución, siendo dado de alta a un centro de mediana estancia para continuar con el programa de rehabilitación. Caso 2. Mujer de 54 años que es intervenida por una neoplasia mesenquimal compatible con sarcoma fusocelular a nivel de fosa ilíaca derecha, en relación con el músculo ilíaco, realizándose una resección laparoscópica evidenciándose durante la cirugía la lesión de estructuras nerviosas incluidas en la tumoración. Durante el posoperatorio la paciente presenta déficit motor para la extensión y anteversión de MIF así como hipoestesia de la cara anteromedial del muslo derecho hasta rodilla, por lo que se plantea realizar la reparación del nervio femoral mediante injerto del nervio sural derecho dos meses después de la primera intervención. En el caso 1 el paciente consiguió una buena recuperación de la potencia muscular y la movilidad a los 8 meses de la intervención, mientras que en el caso 2 la paciente lo logró al año de la cirugía, ambos tras tratamiento rehabilitador tanto físico como con neuromodulación. En la actualidad ninguno de los pacientes ha presentado recidiva tumoral, manteniendo una buena funcionabilidad motora del miembro inferior.



Discusión: A pesar de la falta de casos publicados en cuanto a la reparación del nervio femoral, la lesión del mismo en la cirugía compartimental o de recidiva del sarcoma retroperitoneal, es una complicación frecuente que limita la funcionalidad y recuperación de los pacientes. Desde nuestra experiencia podemos decir que la reparación del nervio femoral intraoperatoria o en un segundo tiempo mediante injerto del nervio sural es una manera segura y efectiva de recuperar la función del nervio tras su lesión.