



# Cirugía Española



[www.elsevier.es/cirugia](http://www.elsevier.es/cirugia)

## P-727 - USO DE LA EMBOLIZACIÓN MEDIANTE ANGIOGRAFÍA PARA MARCAR LÍMITES DE RESECCIÓN EN LA ANGIODISPLASIA INTESTINAL

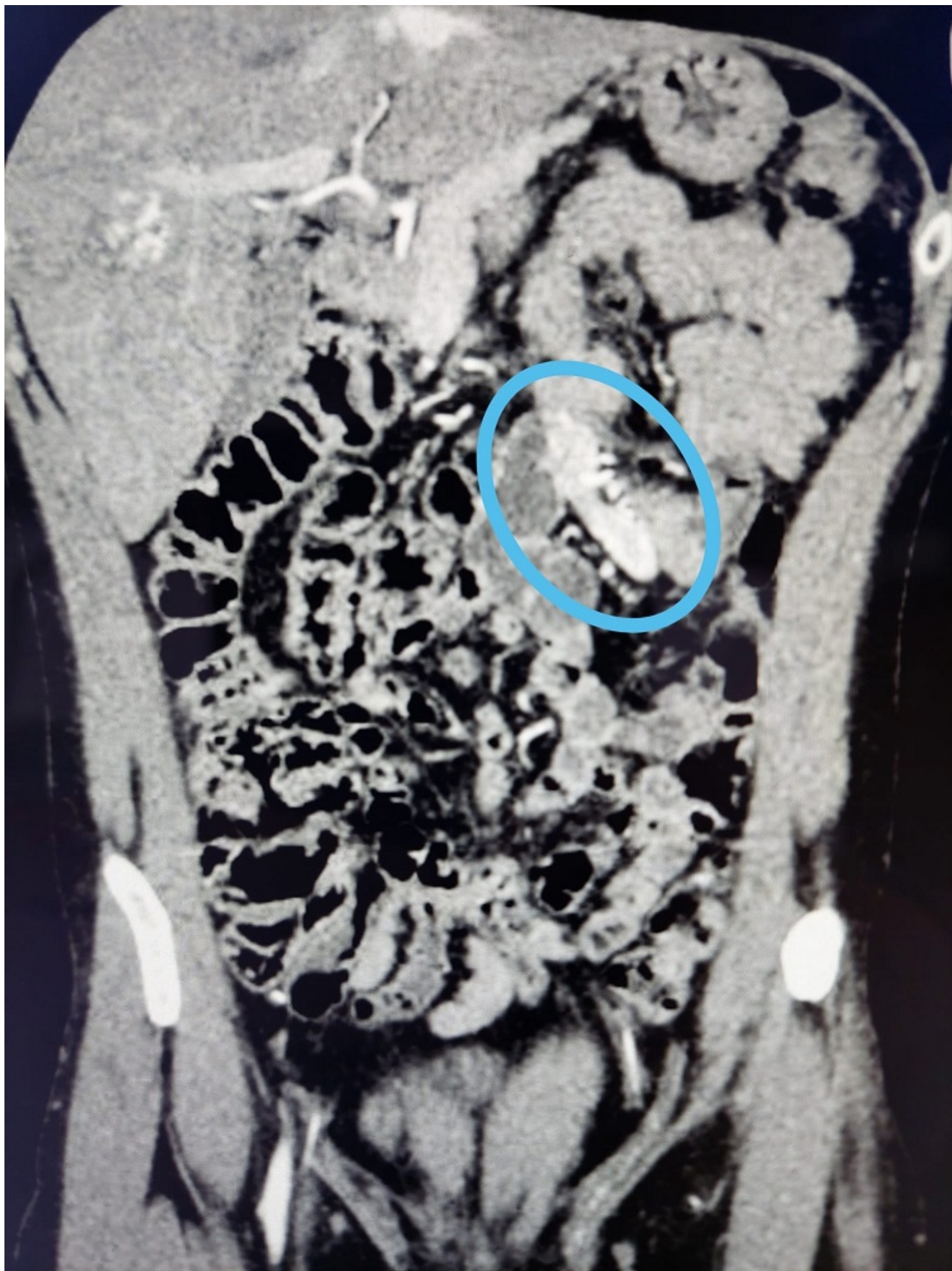
Jurado Prieto, Francisco Javier; Sánchez Barrón, María Teresa; Gómez Sánchez, Javier; Nania, Alessandro; Mirón Pozo, Benito

Hospital Universitario de San Cecilio, Granada.

### Resumen

**Objetivos:** Demostrar el uso de la embolización radiológica como marcador para la resección intestinal.

**Caso clínico:** Paciente de 41 años que presenta hemorragia digestiva baja secundaria a angiodisplasia yeyunal. El paciente es valorado por radiología intervencionista que considera que la angiodisplasia es de gran tamaño y su embolización ocasionaría isquemia intestinal. Dada la inestabilidad hemodinámica del paciente, la anemia de 15 a 7,4 g/dl de Hb, la necesidad de transfusión de 3 concentrados de hematíes y la imposibilidad para tratamiento intervencionista, se decide laparotomía urgente. Previa a la misma, radiología intervencionista realiza embolización completa de la zona para facilitar la localización intraoperatoria. Se realiza laparotomía supraumbilical. Se visualiza área de yeyuno distal de unos 10 cm con isquemia y además se tocan los *microcoils* en las ramas vasculares yeyunales colocadas por radiología intervencionista. Se revisa resto de paquete intestinal, sin hallazgos patológicos. Dado de alta hospitalaria sin incidencias al 6º día posoperatorio. Posterior revisión a los dos meses en consulta asintomático y sin complicaciones.



**Discusión:** En el caso presentado se utiliza la angiografía como herramienta diagnóstica y la embolización, al no ser posible como tratamiento, se usa como ayuda para la localización del segmento patológico durante la intervención. La angiodisplasia yeyunal supone un reto para su localización ya que frecuentemente no se objetivan diferencias macroscópicas extraluminales con respecto al resto de asas intestinales. Con este recurso se consiguió una localización rápida del segmento, su delimitación correcta, el uso de una laparotomía de menor tamaño con la subsiguiente recuperación más rápida y probablemente se evitó la necesidad de utilizar otros métodos de localización del área patológica como es la endoscopia digestiva intraoperatoria.