




# Cirugía Española



[www.elsevier.es/cirugia](http://www.elsevier.es/cirugia)

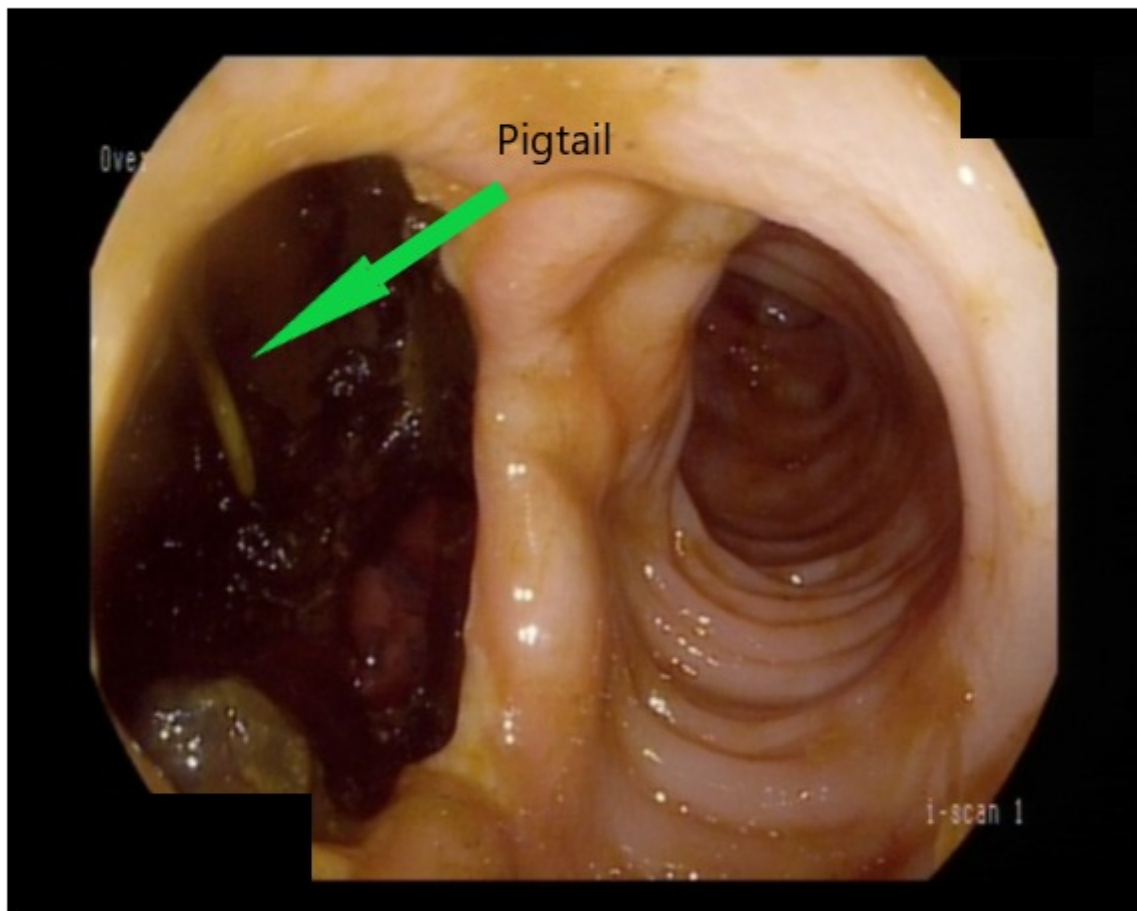
## P-701 - PERFORACIÓN DE COLON SECUNDARIA A PANCREATITIS AGUDA. REPORTE DE UN CASO Y REVISIÓN DE LA LITERATURA

Nieto Barros, Víctor; Vieiro Medina, María Victoria; Urzay Gutiérrez, Marta; de La Fuente Bartolomé, Marta; Alonso Murillo, Laura; Sánchez Argüeso, Arsenio; Rihuete Caro, Cristina; Jiménez de los Galanes Marchán, Santos Francisco

Hospital Infanta Elena, Valdemoro.

### Resumen

**Caso clínico:** Presentamos el caso de un paciente de 63 años con antecedentes de hipertensión arterial, dislipemia y anticoagulado por un triple *bypass* coronario. Colecistectomía en octubre de 2021 en otro centro por barro biliar sintomático (no episodios de pancreatitis previos). Ingreso prolongado posteriormente a cargo de Medicina del Aparato Digestivo por pancreatitis aguda Ranson 4 al ingreso con colecciones necróticas organizadas y necrosis glandular que precisa ingreso en UCI por SIRS. Evolución tórpida con desarrollo de colección peripáncreática; intento de drenaje transgástrico que no pudo realizarse por empeoramiento clínico y sangrado en colección. Se realiza por tanto drenaje percutáneo de la misma. En días siguientes anemización progresiva con rectorragias diarias, por lo que se termina realizando colonoscopia en la que se evidencia imagen en dos luces: una en cavidad peripáncreática con *pigtail* en su interior y otra colónica (fig.). Se alcanza de este modo, el diagnóstico endoscópico de perforación colónica por pancreatitis evolucionada. Se realizó intervención quirúrgica urgente en la cual se evidenció abundante líquido ascítico con epiplón y mesocolon transversos retraídos y signos de pancreatitis necrótica con total desestructuración de cuerpo y cola. Se realizó decolación laboriosa hasta llegar a ángulo esplénico tras cuyo descenso se accedió a una gran cavidad con *pigtail* en su interior y abundantes detritus. Se aprecia en este momento la perforación de colon descrita en endoscopia de unos 3 × 3 cm en tercio distal colon transversal. Se realizó hemicolectomía izquierda ampliada con colostomía terminal en hipocondrio derecho. Se completó la cirugía con necrosectomía, desbridamiento, lavado y colocación de varios drenajes para establecer circuito de irrigación durante el posoperatorio. Evolución tórpida con picos febriles y alteración analítica por la cual se llevaron a cabo distintos drenajes percutáneos de colecciones residuales. Recibe antibioticoterapia de amplio espectro y posteriormente según cultivos. A día de hoy paciente persiste ingresado con adecuada tolerancia a dieta líquida precisando aún suplementos nutricionales.



**Discusión:** Las complicaciones de la pancreatitis aguda son: colecciones agudas peripancreáticas, pseudoquiste pancreático, colección necrótica aguda y necrosis pancreática organizada/encapsulada o *walled-off necrosis*. La necrosis se evidencia en el 10-20% de los casos, con una tasa de mortalidad aproximada del 15-20%. Dentro de las complicaciones locales de la pancreatitis, una poco frecuente (en torno al 1% de los pacientes) son las complicaciones colónicas, las cuales van desde hemorragia, fístulas, necrosis o perforación. Se ha reportado que hasta en el 15% de los pacientes con pancreatitis grave puede verse afectado el colon y este hecho está asociado a una mortalidad del 54%. Se diagnostica en promedio al día 25 de iniciado el cuadro clínico. Las enzimas pancreáticas y la propia necrosis son a todas luces las causantes fisiopatológicas de la afectación colónica. La perforación de colon por pancreatitis aguda es una complicación muy poco frecuente con clínica diversa cuyo diagnóstico puede ser difícil en ausencia de sospecha clínica. El tratamiento debe ser quirúrgico sin demora para disminuir morbilidad y mortalidad.