



# Cirugía Española



[www.elsevier.es/cirugia](http://www.elsevier.es/cirugia)

## P-696 - OBSTRUCCIÓN INTESTINAL POR SEUDOTUMOR FIBROSO NODULAR EN PACIENTE CON HERNIA INGUINAL IZQUIERDA: A PROPÓSITO DE UN CASO

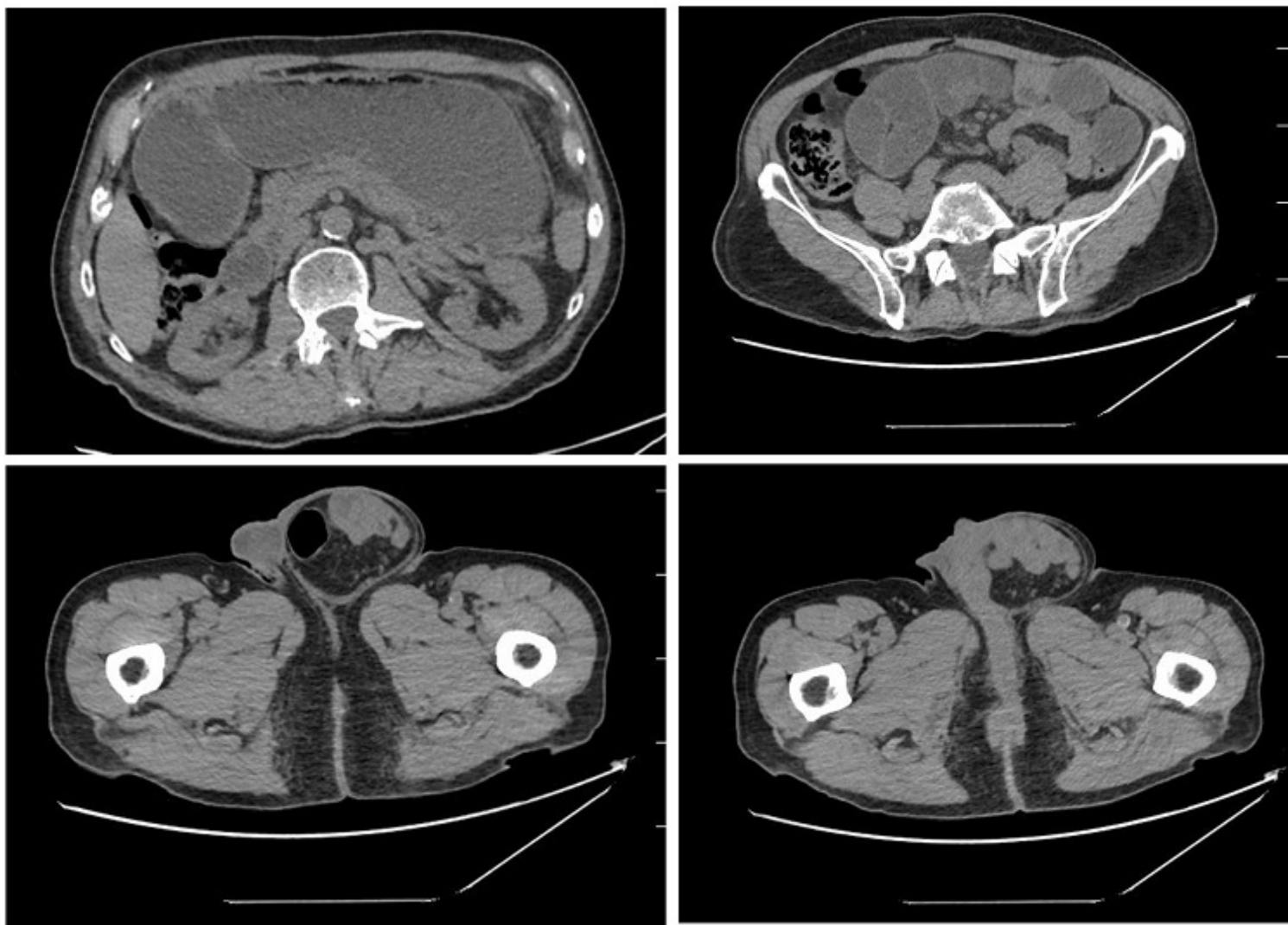
Lagunas Caballero, Esther; Anderson, Edward Joseph; Valbuena Jabares, Víctor; Caña Ruiz, Rubén; Alonso Aguiloché, Andrea; Toledo Martínez, Enrique; Castanedo Bezanilla, Sonia; García Cardo, Juan

Hospital Universitario Marqués de Valdecilla, Santander.

### Resumen

**Introducción:** La obstrucción mecánica del intestino delgado es una urgencia quirúrgica frecuente. Supone entre el 2 y el 4% de las admisiones hospitalarias de urgencias, y alrededor de un 20% de las cirugías por dolor abdominal. Entre sus causas se incluyen desde lesiones extrínsecas (bridas, hernias, vólvulo, abscesos) hasta intrínsecas (tumores benignos y malignos, lesiones inflamatorias) e intraluminales (intususcepción, litiasis biliar, bezoar). Presentamos un caso de obstrucción intestinal debido a un pseudotumor fibroso intestinal en un paciente con hernia inguinal conocida.

**Caso clínico:** Varón de 82 años con antecedentes de hernia inguinal izquierda de gran tamaño que acude a Urgencias por protrusión y dolor en la misma de un día de evolución. Asocia náuseas, vómitos y ausencia de tránsito intestinal. A la exploración, se objetiva abdomen timpánico, depresible, no doloroso a la palpación, con hernia inguinal izquierda de gran tamaño reductible, sin signos de complicación. En TAC abdominal solicitado en Urgencias se informa de obstrucción de intestino delgado con cambio de calibre en yeyuno a nivel de hernia inguinal izquierda. Ante la ausencia de signos clínicos de incarceration herniaria y obstrucción de alto grado, se decide intervención quirúrgica urgente. Se realiza hernioplastia inguinal abierta, sin objetivar signos de obstrucción intestinal en las asas implicadas en la misma. Por ello se realiza laparotomía media, que evidencia la presencia de un grupo de asas de yeyuno distal e íleon terminal muy dilatadas y firmemente adheridas entre sí, que condicionan el cuadro obstructivo. Además, destaca la presencia de lesiones de aspecto blanquecino en yeyuno e íleon, así como en mesenterio y epiplón mayor. Se decide resección de las asas de intestino implicadas por imposibilidad de adhesiolisis, dejando unos 210 cm de intestino viable. La anatomía patológica dio como resultado un pseudotumor fibroso nodular reactivo, con inmunohistoquímica positiva para beta- catenina y AML.



**Discusión:** El seudotumor fibroso nodular reactivo (o tumor fusiforme) es una entidad benigna de rara aparición, cuyo origen se sitúa en la proliferación de los fibroblastos o los miofibroblastos de la pared intestinal, en relación con daño o inflamación del tejido. En él destaca la presencia de un huso de fibroblastos, miofibroblastos o de células estrelladas sobre un fondo de colágeno hialinizado, en ausencia de atipia o mitosis. Muestran un patrón inmunohistoquímico determinado. Predomina en varones de entre 40 y 60 años. Su forma de presentación habitual es la aparición de una masa única o múltiples nódulos, asociados a la capa más superficial de la pared intestinal, el mesenterio o el omento. En algunos estudios se ha sugerido su relación con la endometriosis o el consumo de ergotamina, así como una posible asociación con el espectro de enfermedades relacionadas con la IgG4. Se trata de una entidad de pronóstico favorable, sin evidencia de casos de recurrencia o metástasis a distancia, en la que la resección completa resulta curativa. Es imprescindible diferenciarlo de otros tumores mesenquimales de comportamiento maligno, como la fibromatosis, el tumor miofibroblástico inflamatorio, el fibrosarcoma y los tumores estromales. Para ello es esencial el estudio anatomopatológico.