



Cirugía Española



www.elsevier.es/cirugia

P-026 - MANEJO DE LA ISQUEMIA MESENTÉRICA EN NUESTRO CENTRO MEDIANTE USO DE VERDE DE INDOCIANINA Y SISTEMA DE ABDOMEN ABIERTO

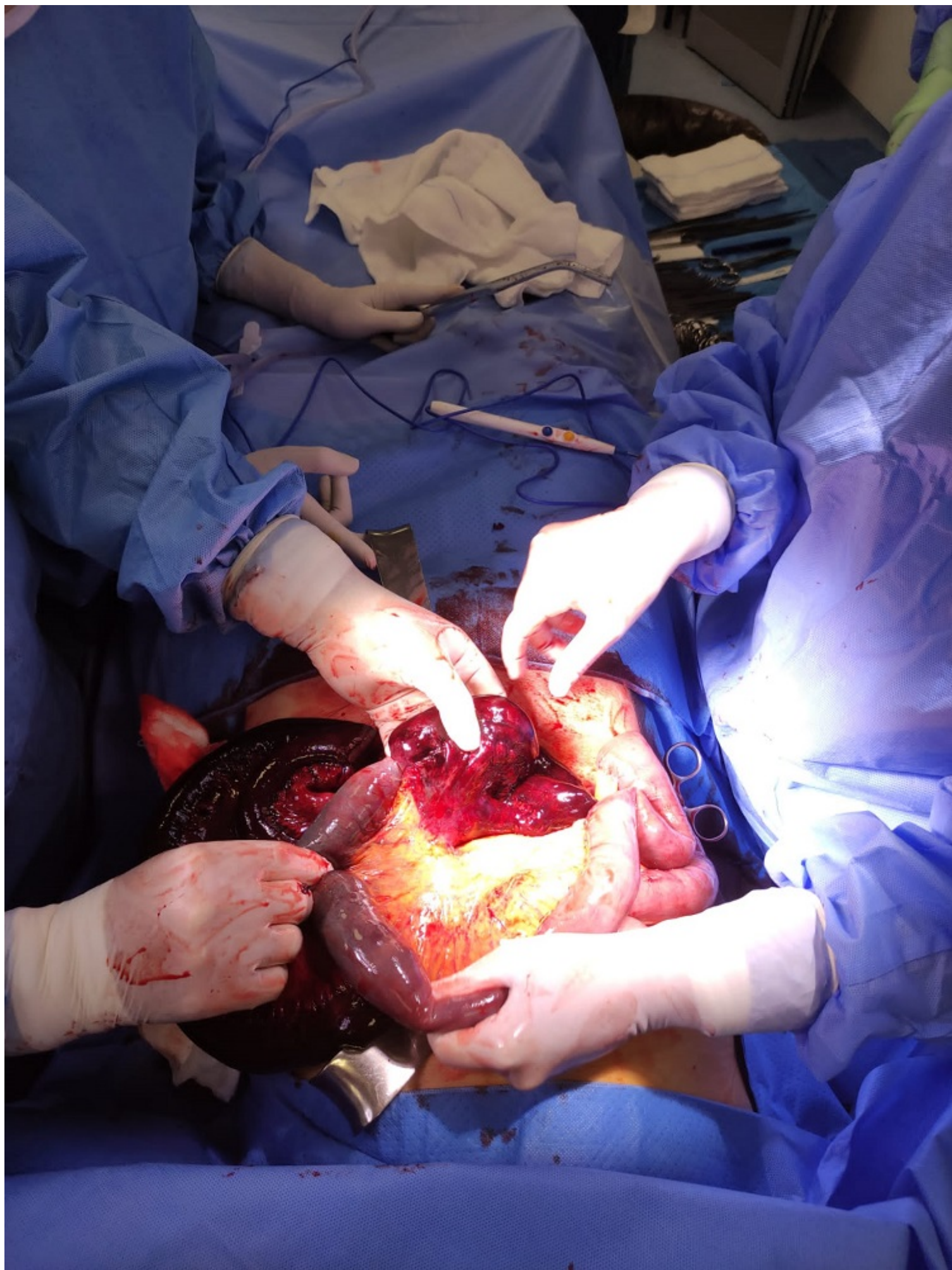
Lorence Tomé, Irene; Romero Vargas, María Estela; Reguera Rosal, Julio; López Ruiz, Jose Antonio

Hospital Universitario Virgen Macarena, Sevilla.

Resumen

Objetivos: La isquemia mesentérica aguda (IMA) es una emergencia vascular cuyo diagnóstico y tratamiento sigue siendo un reto. Los síntomas poco específicos y la falta de reconocimiento antes del desarrollo de necrosis intestinal son responsables de su mortalidad, inaceptablemente alta (50-80%), a pesar del avance en técnicas diagnósticas y tratamientos endovasculares y quirúrgicos. Presentamos el caso de una paciente con isquemia intestinal extensa secundaria a brida congénita, manejada de forma exitosa en nuestro centro gracias al uso del verde de indocianina y a la colocación de un sistema de abdomen abierto hasta lograr estabilidad clínica.

Caso clínico: Mujer de 80 años, sin antecedentes, que acudió a Urgencias por dolor abdominal brusco y desproporcionado, con vómitos asociados. Se realizó prueba de imagen, evidenciándose dilatación de asas de yeyuno medio e íleon proximal con hipocaptación parietal y cambio brusco de calibre en mesogastrio, además de líquido libre adyacente. Los hallazgos eran compatibles con cuadro oclusivo/suboclusivo, sin descartar etiología isquémica por presencia de placa ostial en arteria mesentérica superior. Ante el empeoramiento clínico progresivo, se decidió intervención quirúrgica urgente, constatándose isquemia extensa de 120 cm de intestino delgado, secundaria a brida congénita. Se realizó resección segmentaria del intestino afecto, comprobando la vascularización del intestino restante con verde de indocianina para evitar una resección masiva. A pesar de que la paciente estaba mejorando hemodinámicamente, se decidió realizar cirugía de control de daños, dejando ambos cabos intestinales cerrados y colocando un sistema de abdomen abierto (Abthera®). La paciente ingresó en UCI, consiguiéndose estabilidad clínica progresiva, lo que permitió realizar *second-look* quirúrgico en 48 horas. Nuevamente, se comprobó la adecuada vascularización de los cabos intestinales remanentes con verde de indocianina y se realizó anastomosis yeyunoileal laterolateral manual, junto con cierre primario abdominal. La paciente presentó excelente evolución posoperatoria, con restablecimiento del tránsito intestinal a las 72 horas de la intervención, siendo dada de alta a los 9 días. Actualmente, continúa asintomática.



Discusión: Actualmente existen estudios, aún con pocas series de casos, evaluando el uso de verde de indocianina (ICG) para la viabilidad del intestino en estos casos, con beneficio entre 11-15% de los casos aplicados. Los principales pilares del tratamiento de la IMA se apoyan en las últimas recomendaciones de las Guías Europeas (ESTES) y Mundial (WSES), y coinciden en que debe ser precoz, ya que la viabilidad intestinal es muy alta (cercana al 100%) dentro de las primeras 12 horas de isquemia, reduciéndose al 54% entre las 12 y las 24 horas. Por tanto, el factor pronóstico más importante continúa siendo un diagnóstico precoz. El uso del abdomen abierto es una herramienta muy valiosa, especialmente en aquellos casos en los que la viabilidad intestinal está en duda y se prevé la necesidad de revisión quirúrgica en 48-72 horas, tras conseguir una adecuada estabilidad hemodinámica del paciente. La asociación con el uso de verde de indocianina para limitar la cantidad de intestino a resecar puede resultar en una mejora importante añadida para la recuperación y posterior calidad de vida de los pacientes afectados de IMA.