



# Cirugía Española



[www.elsevier.es/cirugia](http://www.elsevier.es/cirugia)

## P-677 - MANEJO CONSERVADOR DE NEUMOPERITONEO ESPONTÁNEO COMO COMPLICACIÓN TRAS INFECCIÓN POR COVID-19

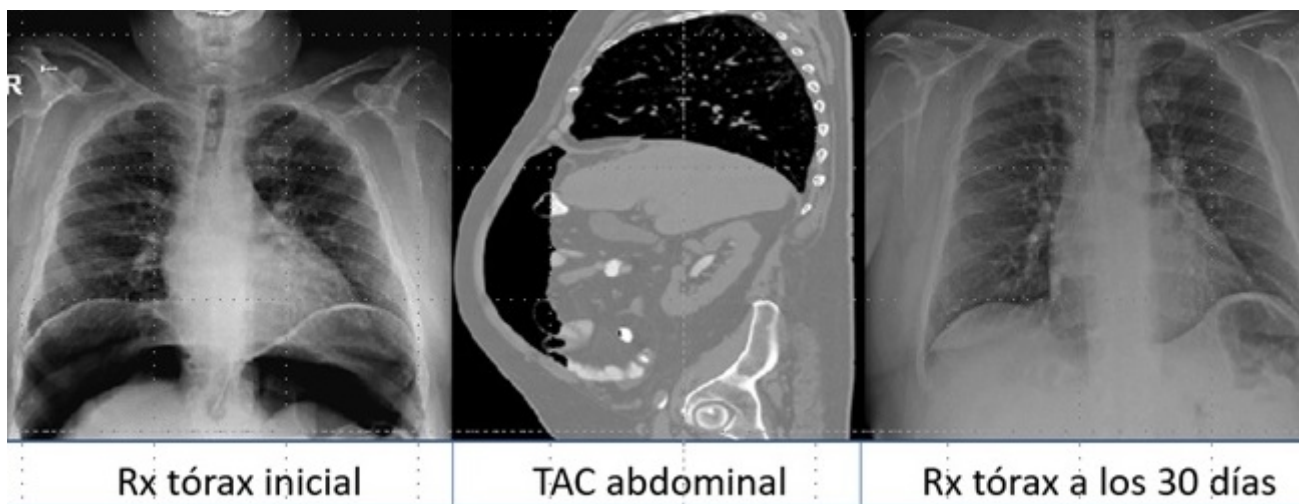
Cuevas Toledano, Javier Fernando; Gonzales Aguilar, Jhony David; Rojas de la Serna, Gabriela; Fernández Menor de Santos, Elena; Madrid Muñoz, Rafael Emiro; Riquelme Gaona, Jerónimo; Cortina Oliva, Francisco Javier; Moreno Sanz, Carlos

Hospital General la Mancha Centro, Alcázar de San Juan.

### Resumen

**Introducción:** El neumoperitoneo es definido como la presencia de aire en cavidad peritoneal. Sin antecedente quirúrgico previo, la causa más frecuente de neumoperitoneo es la perforación de víscera hueca, responsable del 90% de los casos, en cuyo caso suele requerir de una intervención quirúrgica urgente. El 10% restante, la causa no guarda relación a etiologías quirúrgicas, entre las que destacan las de origen abdominal, ginecológico o torácico, dentro de las cuales se encuentra la ventilación mecánica (VM). Los pacientes con infección por COVID-19 pueden presentar manifestaciones a nivel gastrointestinal, llegando a presentar neumoperitoneo, por daño directo en los enterocitos o inmunomediado por eventos isquémicos secundarios a trombosis esplácnica arterial y venosa, que producen alteraciones de los niveles de fibrinógeno y dímero D. El deterioro respiratorio progresivo puede llegar a requerir VM, siendo esta la causa de neumoperitoneo espontáneo, explicada por presiones elevadas en vía aérea, enfermedad pulmonar preexistente o tiempo de ventilación mecánica prolongado. En estos casos es fundamental hacer un diagnóstico diferencial correcto del neumoperitoneo para decidir la actitud a seguir.

**Caso clínico:** Varón de 58 años que acudió a urgencias por fiebre de 39 °C y disnea, siendo diagnosticado de neumonía bilateral atípica por COVID-19, confirmada mediante PCR. Saturación de 67%, que remonta con oxigenoterapia (reservorio a 15 lpm) a 91%, junto con taquipnea y trabajo respiratorio, por lo que es trasladado a la unidad de cuidados intensivos. Durante el ingreso, empeoramiento respiratorio que condiciona intubación y VM durante 10 días, recibió una FiO<sub>2</sub> del 70% y PEEP de 14, y dos sesiones de decúbito prono. Analíticamente presenta fibrinógeno de 1.101 mg/dL y dímero D 63 ug/ml. Presenta una evolución favorable del cuadro respiratorio, siendo dado de alta a planta de hospitalización a los 14 días. Cursa con buena tolerancia oral, tránsito intestinal conservado, pero en radiografía de tórax de control se evidencia neumoperitoneo importante, sin sintomatología abdominal. Afebril, exploración física sin peritonismo, analítica sin alteraciones. Se realiza TC con contraste IV, oral y rectal, sin evidencia ni datos que sugieran perforación de víscera hueca. Se diagnostica de neumoperitoneo espontáneo, siendo dado de alta, con seguimiento ambulatorio, presentando en radiografía de control a los 30 días reabsorción del neumoperitoneo. Actualmente, 12 meses después, asintomático.



**Discusión:** La presencia de aire en la cavidad abdominal se debe habitualmente a perforación de víscera hueca, en cuyo caso suelen tener gran repercusión clínica, requiriendo en la mayoría de los casos una intervención quirúrgica. Sin embargo, en pacientes sin fiebre ni signos de peritonitis puede deberse a otras causas, entre las cuales se encuentra la ventilación mecánica. Es fundamental una anamnesis, exploración física, pruebas analíticas y de imagen para hacer un diagnóstico diferencial del neumoperitoneo, dado que el diagnóstico de neumoperitoneo espontáneo nos llevaría a tomar una actitud conservadora, evitando así laparotomías innecesarias. Como en este caso, el paciente presenta neumoperitoneo espontáneo tras VM en el contexto de una infección por COVID-19, que tras la realización de pruebas complementarias se llegó al diagnóstico de neumoperitoneo espontáneo, con actitud conservadora y buena evolución posterior.