



Cirugía Española



www.elsevier.es/cirugia

P-659 - HEMATOMA INTRAMURAL GIGANTE DE SIGMA TRAS SONDAJE RECTAL: A PROPÓSITO DE UN CASO

Pérez-Rubio, Álvaro¹; Navarro-Martínez, Sergio¹; Córcoles Córcoles, Marta¹; González Guardiola, Paula¹; Parra Muñoz, Ana María¹; Martínez Blasco, María Amparo¹; Lorente Martínez, Edgar²; Domingo del Pozo, Carlos¹

¹Hospital Universitario Doctor Peset, Valencia; ²Hospital Lluís Alcanyís, Xàtiva.

Resumen

Introducción: El hematoma intramural de colon es una entidad rara, con pocos casos publicados en la literatura. Habitualmente es secundario a traumatismo cerrado, coagulopatías y tratamiento con anticoagulantes o antiagregantes, siendo extremadamente raros los casos verdaderamente idiopáticos. Esta entidad supone un reto diagnóstico ya que clínicamente se presenta con una sintomatología inespecífica.

Caso clínico: Mujer de 82 años con fibrilación auricular anticoagulada con acenocumarol y estreñimiento crónico secundario a dolícomegasigma, motivo por el cual había precisado varios ingresos en los últimos años. Acude a Urgencias por ausencia de deposiciones y ventoseo de cuatro días de evolución, dolor abdominal difuso y distensión. A la exploración destaca distensión y timpanismo abdominal, sin dolor ni palpación de masas, con ausencia de ruidos peristálticos. Al tacto rectal se constata ampolla dilatada con heces líquidas. La radiografía abdominal evidencia gran distensión cólica con abundantes heces y gas distal. Sospechando seudobstrucción, se coloca sonda rectal, evacuando gran cantidad de aire, mejorando la distensión abdominal. Horas más tarde, presenta hipotensión y taquicardia, disnea súbita y dolor en hemiabdomen inferior, palpándose tumoración dolorosa a este nivel. En una segunda analítica se evidencia disminución de hemoglobina de 6 mg/dL respecto a la inicial, y marcada coagulopatía, solamente siendo posible la medición del TTPA. Se inicia fluidoterapia, logrando la estabilización hemodinámica, y se administran 2.000 UI de complejo protrombínico y 20 mg de vitamina K. Ante la sospecha de hemorragia intraabdominal, se realiza una angiotomografía computarizada, evidenciándose gran hematoma intraparietal de sigma, sin signos de sangrado activo. A pesar de la estabilidad hemodinámica, se decide intervención quirúrgica urgente. Se accede a través de laparotomía media suprainfraumbilical, identificando dolícomegasigma con gran hematoma intramural de 20 × 30 cm en su cara medial, con extensión al recto superior por la vertiente lateral derecha. En ese momento se encuentra contenido, con escasa presencia de hemoperitoneo. Se realiza sigmoidectomía con sección distal a nivel de recto medio (fig.). Durante la misma, la paciente se inestabiliza, precisando drogas vasoactivas, por lo que no se realiza anastomosis primaria, confeccionándose una colostomía terminal. Ingresa en la Unidad de Reanimación, requiriendo transfusión de 4 concentrados de hemáties, y aporte de fármacos vasoactivos. Tras 4 días, pasa a sala de hospitalización, donde presenta íleo paralítico prolongado, requiriendo sondaje nasogástrico y nutrición parenteral, y reagudización de su EPOC, precisando broncodilatadores y oxigenoterapia prolongada. Es dada de alta al 19º día posoperatorio.

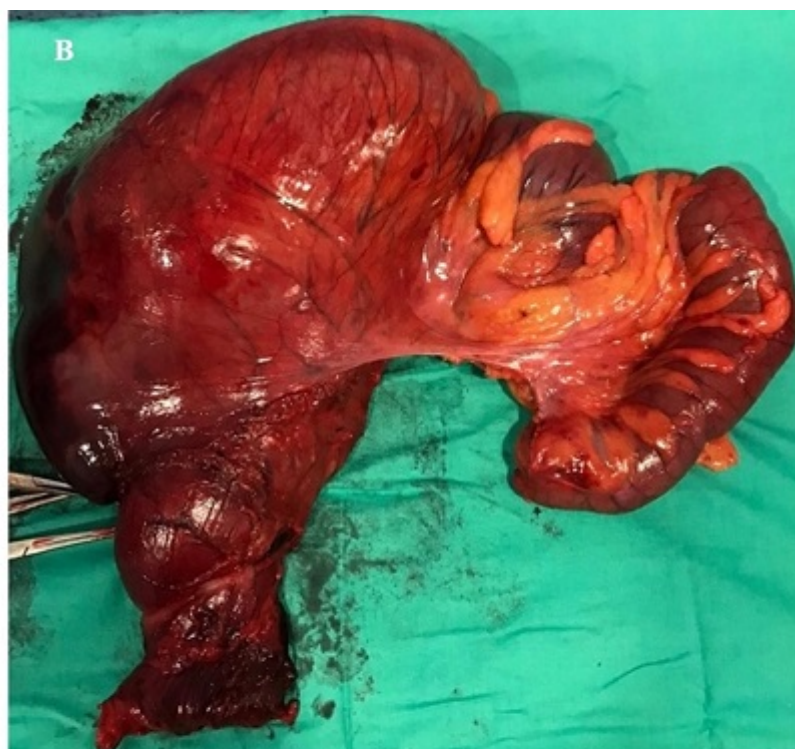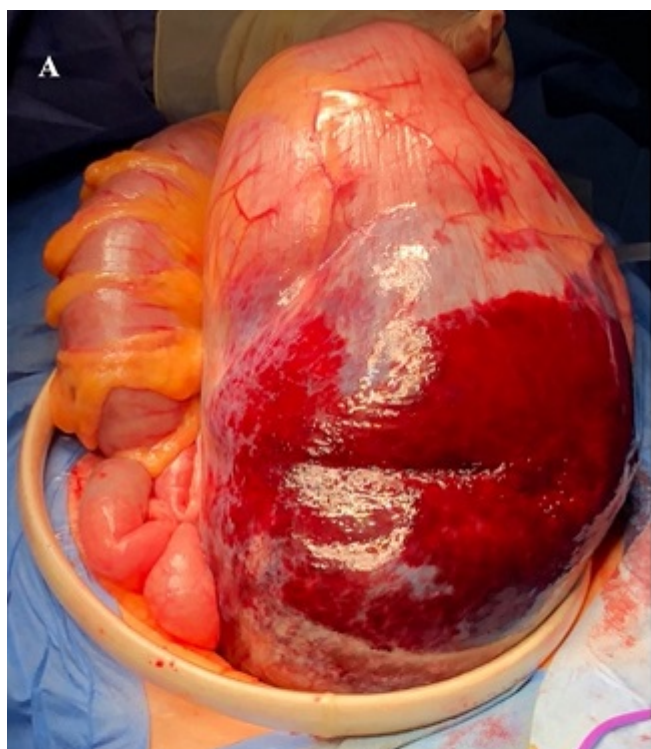


Imagen 1. Dilatación de sigma junto a gran hematoma intramural contenido.

A, imagen intraoperatoria. **B,** pieza quirúrgica tras sigmoidectomía.

Discusión: Pese a su baja incidencia, dada la alta prevalencia de pacientes que toman anticoagulantes o antiagregantes, esta entidad se debe incluir en el diagnóstico diferencial del dolor abdominal agudo en pacientes anticoagulados con síntomas de oclusión intestinal y signos de sangrado activo. Existen diversos tratamientos descritos: observación clínica, drenaje endoanal, drenaje transmural con rafia primaria si la mucosa está respetada, colostomía simple, resección anterior de recto o intervención de Hartmann. En cualquier caso, la complejidad de estos casos radica en adecuar el esfuerzo terapéutico en función del estado basal del paciente, el riesgo de progresión del hematoma, y la presencia de signos de inestabilidad hemodinámica o peritonismo.