




Cirugía Española



www.elsevier.es/cirugia

P-641 - CUERPO EXTRAÑO EN CONTACTO CON VENA CAVA

Pérez Rodríguez, Rosa; Neuhaus Nevado, Mariana; Sánchez Díaz, Alba; Pérez Reyes, María; Fernández Sánchez, Ana Isabel; Santoyo Santoyo, Julio

Hospital Regional Universitario Carlos Haya, Málaga.

Resumen

Introducción: La ingesta de cuerpos extraños es un problema clínico frecuente, especialmente en la población pediátrica. Sin embargo, no es tan habitual entre la población adulta sana y suele deberse a ingesta accidental. La perforación del intestino grueso es una urgencia abdominal, que requiere un diagnóstico rápido para un tratamiento adecuado. El TC es útil para el diagnóstico. El tratamiento endoscópico puede ser un tratamiento eficaz en este escenario.

Caso clínico: Varón de 63 años, con antecedente personal de hipertensión arterial, diabetes *mellitus* tipo II, obesidad e insuficiencia renal crónica leve, consulta en urgencias por dolor en fosa iliaca derecha que se irradia hacia la espalda de una semana de evolución, asociado a fiebre. Niega pérdida de peso, ni hiporexia. Analíticamente destaca leucocitos $17,06 \times 10^9/L$ y proteína C reactiva elevada (177 mg/L). Se realiza TC abdominal objetivando plastrón inflamatorio en colon ascendente, secundario a perforación por cuerpo extraño lineal de unos 7 cm, que queda alojado en íntimo contacto con vena cava inferior (fig. 1). Ingresa a cargo de Cirugía Digestiva. Se trata con antibioterapia empírica (piperacilina-tazobactam) y se realiza colonoscopia durante la hospitalización. En la endoscopia se visualiza un cuerpo extraño compatible con palillo de dientes que perfora la pared del colon, y que presenta 15 mm endoluminales. Se logra extraer con asa y se colocan dos hemoclips en orificio fistuloso (fig. 2). La evolución tras el procedimiento es favorable, sin evidencia de complicaciones, pudiendo ser alta en día +4 tras la endoscopia.

Imagen 1

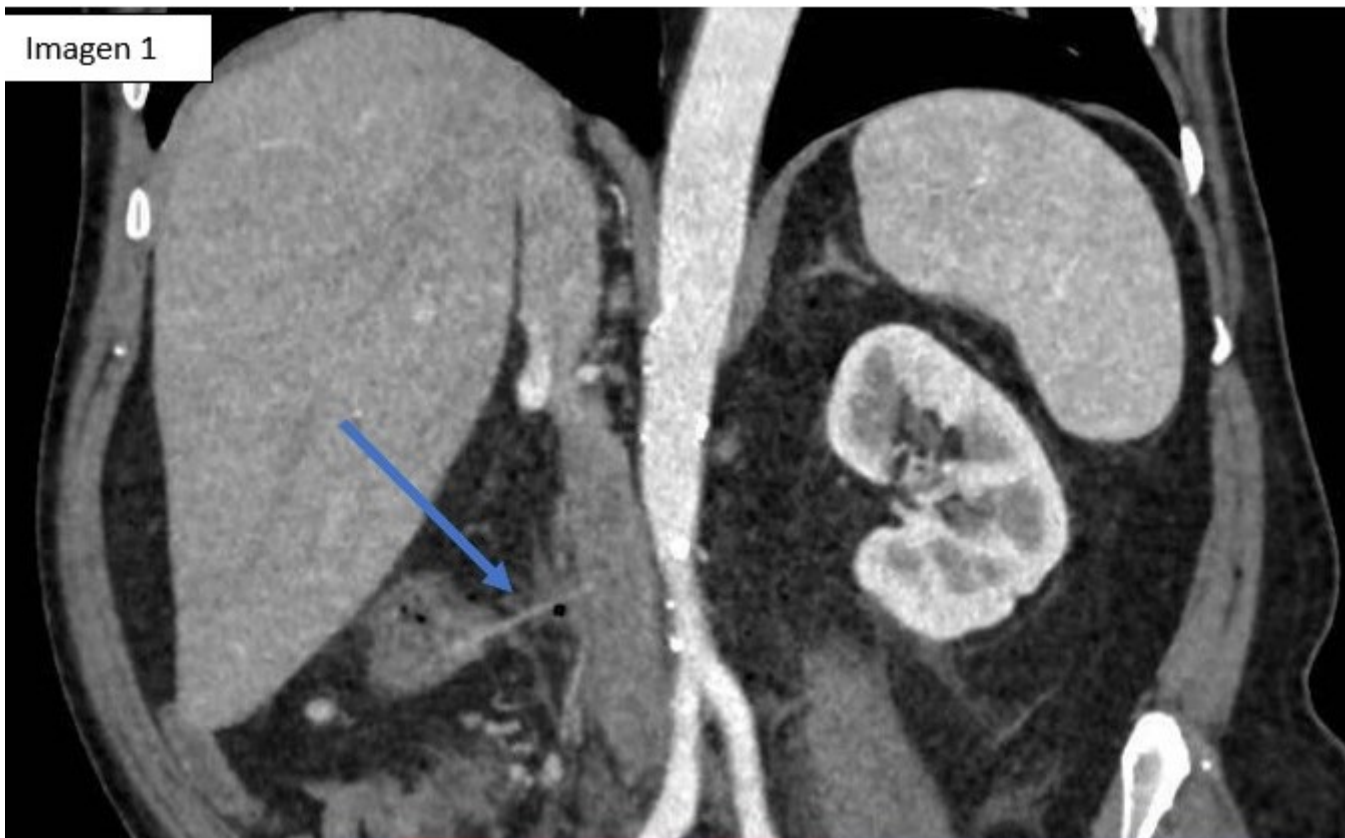

Imagen 2

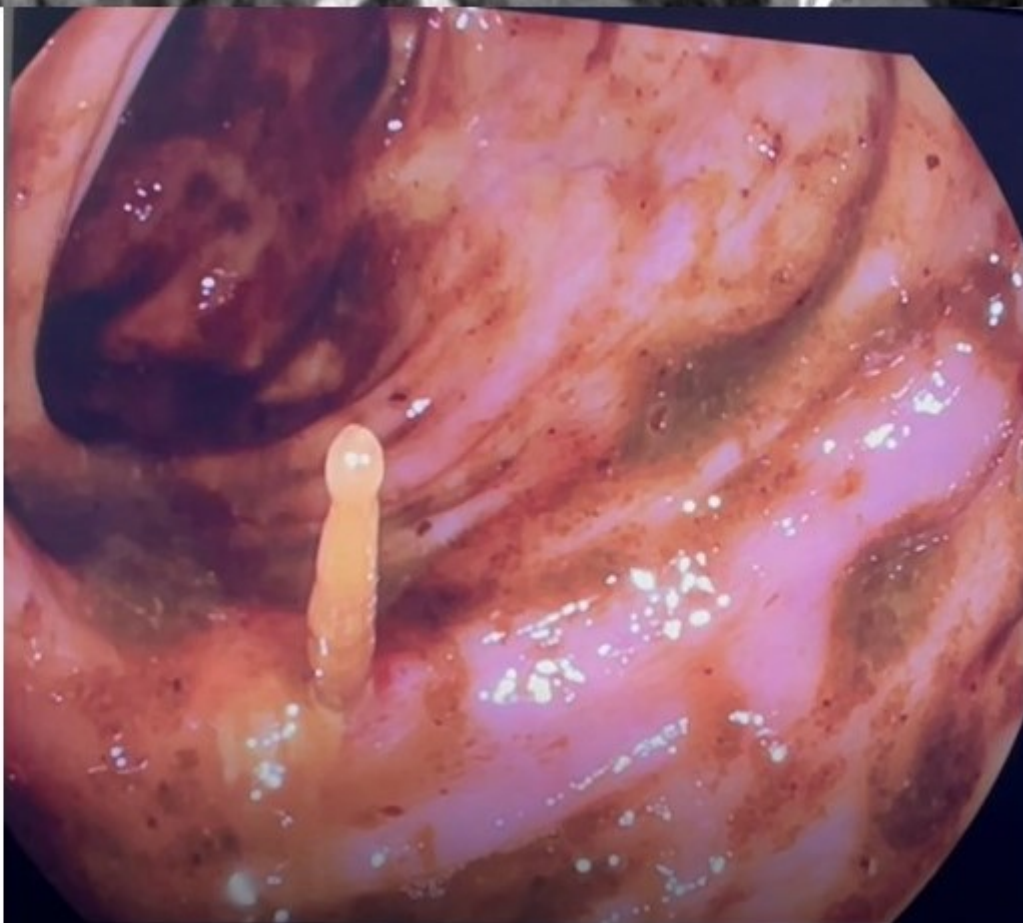


Figura 1. Engrosamiento parietal focal a nivel íleo-cecal con aumento de la atenuación de la grasa mesentérica, así como adenopatías locorregionales. Se visualizan pequeñas burbujas de gas extraluminal, en relación con microperforación por cuerpo extraño. No se objetiva líquido libre intraabdominal. Figura 2: cuerpo extraño con extremo de unos 15 mm endoluminal.

Discusión: La perforación del intestino grueso es una emergencia abdominal con múltiples etiologías. La mayoría de los cuerpos extraños que alcanzan el tracto gastrointestinal pasarán espontáneamente, aunque la perforación puede ocurrir, especialmente en zonas de estrechez anatómica, y con objetos largos y puntiagudos, como palillos de dientes o espinas. En ausencia de signos de irritación peritoneal o inestabilidad clínica, un abordaje mínimamente invasivo por endoscopia puede ser un medio seguro y eficaz para extraer objetos punzantes y evitar así la necesidad de cirugía. Nuestro paciente presentaba buen estado general, ausencia de neumoperitoneo a distancia, líquido libre intraabdominal ni otros datos de peritonitis. Dada la localización del cuerpo extraño en contacto con la vena cava inferior, el procedimiento se realizó en quirófano, bajo anestesia general y con presencia de cirujanos por si el paciente precisase actuación urgente. Como resultado de los avances en las técnicas endoscópicas, el cierre endoscópico se ha convertido en una opción factible para el manejo de la perforación.