



Cirugía Española



www.elsevier.es/cirugia

P-635 - COLECISTECTOMÍA LAPAROSCÓPICA URGENTE EN PACIENTE CON SISTEMA DE ASISTENCIA BIVENTRICULAR

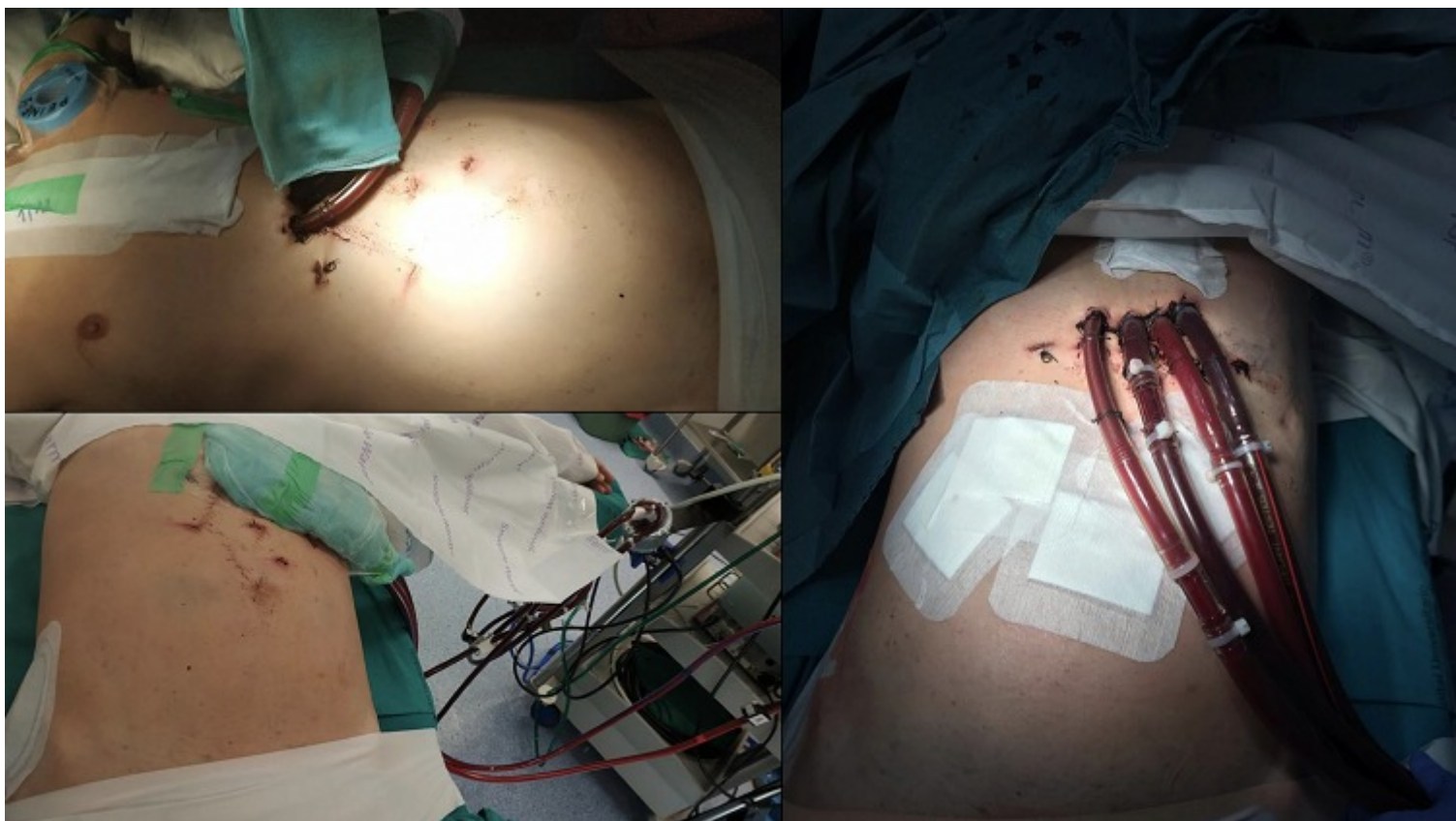
Polaino Moreno, Verónica; Equisoain Azcona, Aritz; Iglesias García, Eva; Suárez Sánchez, Miguel; Gil Cidoncha, Lucía; Martín Rodrigo, Pilar; Casas Sánchez, Marcos; Chaparro Cabezas, María Dolores

Hospital Puerta de Hierro, Majadahonda.

Resumen

Introducción: Desde que Eric Mühe realizara la primera colecistectomía laparoscópica en el año 1985, esta técnica quirúrgica se ha estandarizado y se encuentra ampliamente extendida. Sin embargo, existen situaciones en el día a día, que aún presentan desafíos.

Caso clínico: Presentamos el caso de un varón de 45 años, diagnosticado de miocardiopatía dilatada a los veintisiete años y con empeoramiento franco de la función cardíaca en los últimos años del seguimiento hasta FEVI 20%. Ingresó en la Unidad Coronaria de nuestro centro por *shock* cardiogénico poscardioversión eléctrica tras episodio de taquicardia ventricular (descarga DAI) y con necesidad de fármacos vasoactivos. Presenta durante el ingreso, una colecistitis aguda litiásica con sospecha de coledocolitiasis en ecografía, por lo que se realiza CPRE con extracción barro biliar y esfinterotomía. El cuadro séptico y *shock* cardiogénico se mantuvo, haciéndose necesario un sistema de asistencia biventricular. Un nuevo empeoramiento de la función hepática y anemia, requirió un nuevo procedimiento CPRE para hemostasia y se decide llevar a cabo la colecistectomía en el mismo acto anestésico. El paciente toleró hemodinámicamente el neumoperitoneo a presiones bajas en torno a 7-8 mmHg y modificamos la disposición de los trócares para evitar entrar en conflicto con las cánulas de la asistencia biventricular. No presentó complicaciones posoperatorias, la anatomía patológica describió colecistitis crónica sin colelitiasis. Tras la resolución del foco séptico, el paciente se incluyó en Urgencia 0 y trasplantó 16 días después de la colecistectomía.



Discusión: La cirugía abdominal se realiza aproximadamente en el 7% de los pacientes con asistencias ventriculares; el 44% de dichas cirugías son urgentes, siendo predominante la isquemia o perforación intestinal. La colelitiasis asintomática corresponde a una indicación quirúrgica en pacientes candidatos a trasplante cardíaco. Si bien, en el caso previamente expuesto, indicamos la colecistectomía como control del foco séptico activo. La posición francesa modificando la inserción de los trócares inferolateralmente hacia la derecha permitió no entrar en conflicto con las cánulas del equipo de asistencia. El paciente toleró el neumoperitoneo a presiones en torno 7-8 mmHg, aunque dificultó discretamente la liberación de adherencias presentes y disección del hilio vesicular. La vía laparoscópica se puede llevar a cabo en pacientes con sistemas de asistencia ventricular si existe una buena coordinación entre los equipos de Anestesia, Enfermería, Cirugía Cardíaca y Cirugía General.