




Cirugía Española



www.elsevier.es/cirugia

P-624 - ABDOMEN AGUDO CON NEUMOPERITONEO SECUNDARIO A CISTITIS ENFISEMATOSA

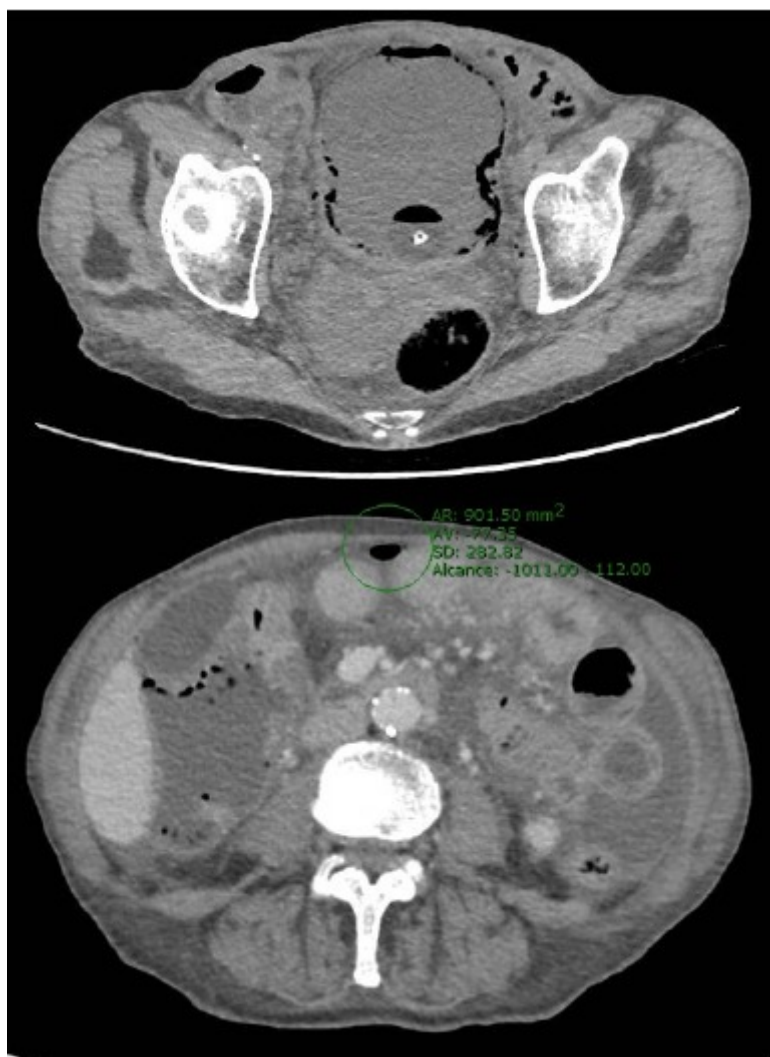González Cano, Javier; Sánchez Díaz, Alba María; Romacho López, Laura; Rodríguez Silva, Cristina; Fernández Sánchez, Ana Isabel; Santoyo Santoyo, Julio

Hospital Regional Universitario Carlos Haya, Málaga.

Resumen

Introducción: La cistitis enfisematosa es una complicación poco frecuente derivada de una infección del trato urinario, potencialmente grave y que requiere un diagnóstico y tratamiento precoz.

Caso clínico: Varón de 76 años, en seguimiento por Urología por hiperplasia benigna de próstata que requirió en el pasado sondaje vesical en varias ocasiones por retención aguda de orina. Ingreso en los dos meses previos por pielonefritis complicada con absceso renal derecho, que requirió antibioterapia prolongada y drenaje percutáneo de colección, con buena evolución. Durante ingreso se mantiene sondaje vesical por piuria y antecedentes, siendo dado de alta sin retirada de sondaje. Acude a urgencias tres semanas después del alta por cuadro de dolor abdominal y fiebre coincidiendo con retirada de sonda vesical 24 horas antes. A su llegada taquicárdico, hipotensión mantenida con necesidad de noradrenalina y dolor abdominal con irritación peritoneal generalizada. Se realiza sondaje vesical con salida de abundante piuria. En analítica sanguínea destaca leucocitosis de 14.700 con neutrofilia, PCR 250, procalcitonina 16 y disfunción renal. Se realiza TC de abdomen con contraste, evidenciando líquido libre difuso, burbujas de neumoperitoneo y vejiga con abundante gas en su pared, compatible con cistitis enfisematosa. Se decide intervención quirúrgica urgente, evidenciando una peritonitis purulenta difusa sin localizar origen gastrointestinal, con vejiga de paredes muy engrosadas. Ante la inestabilidad hemodinámica, se decide colocación de CATTPN para estabilización y revisión en 48h. En cirugía de revisión, cavidad abdominal sin líquido libre, revisando nuevamente todo el tracto gastrointestinal sin evidenciar perforación. Se explora vejiga accediendo a espacio de Retzius, evidenciando en prueba de estanqueidad vesical dos perforaciones en cara anterosuperior. Apertura vesical, con mucosa muy engrosada, realizando vesicorrafia. Durante estancia en UCI persiste inestabilidad hemodinámica secundaria a *shock* séptico a pesar de antibioterapia de amplio espectro, asociando abundante hematuria y anemización, que requiere arteriografía y angioembolización de rama vesical. Finalmente, el paciente fallece a las 72 h del ingreso.



Discusión: La cistitis enfisematosa es una infección necrotizante grave poco frecuente caracterizada por presentar gas tanto en la pared como en el interior de la vejiga y cuyas manifestaciones clínicas pueden variar desde un paciente asintomático hasta una sepsis grave. Es más frecuente en pacientes con una diabetes *mellitus* mal controlada, mujeres, pacientes inmunodeprimidos o aquellos con una historia de patología urinaria obstructiva, siendo la *Escherichia coli* o *Klebsiella pneumoniae* los gérmenes más frecuentemente aislados. Generalmente su tratamiento es la antibioterapia de amplio espectro, aunque de forma inusual y en casos graves, la cirugía urgente puede ser necesaria, con una mortalidad del 7%.