



Cirugía Española



www.elsevier.es/cirugia

P-586 - USO DE COLGAJO PARA COBERTURA DE DEFECTO CRÓNICO CUTÁNEO

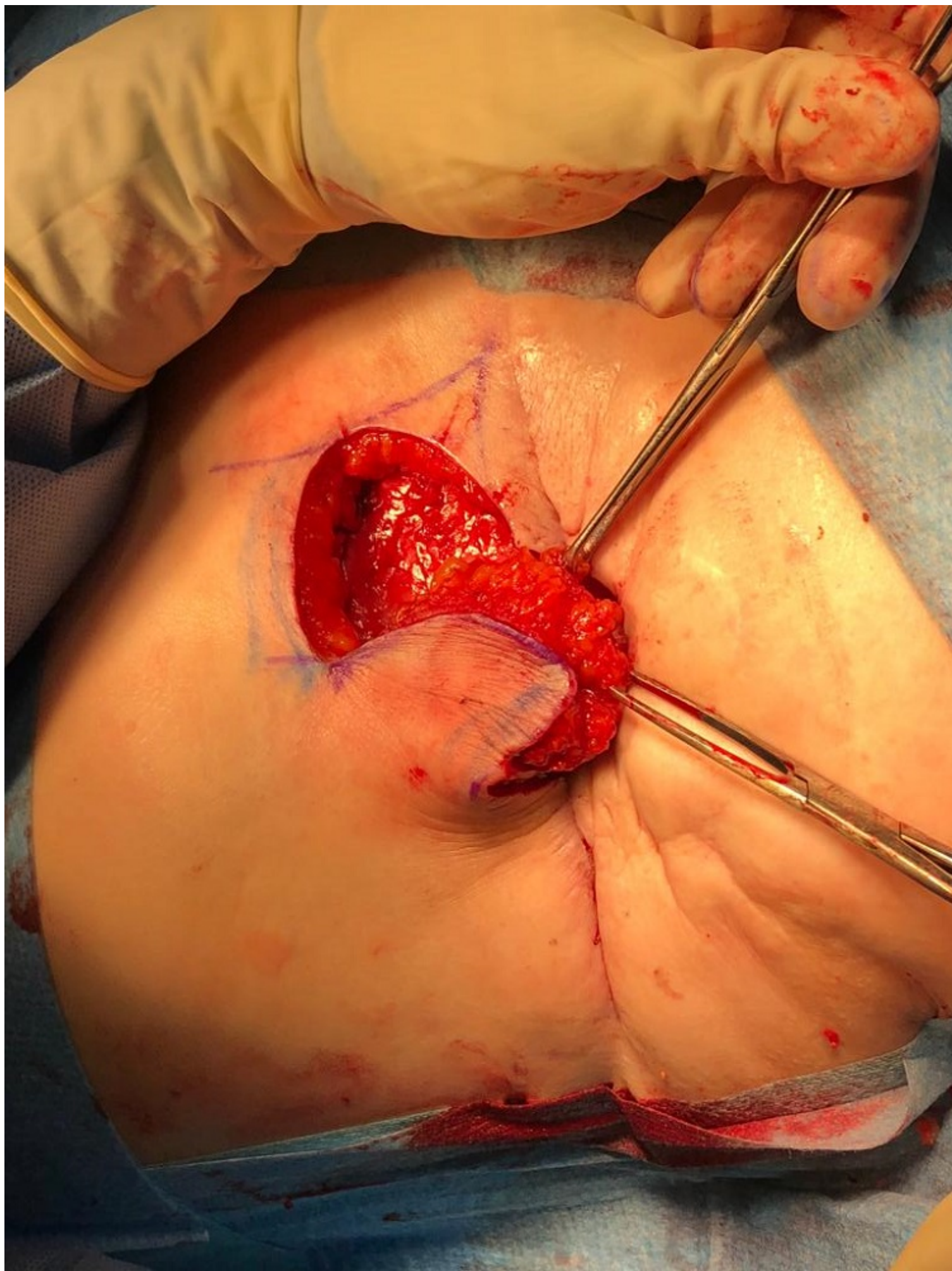
Salanova Rodríguez, Mariana; San José Santamarta, Henar; Juan Domínguez, Nuria; Casado Santamaría, Paloma; Ordás Macías, Héctor; Aguado de Benito, Alicia; Valentín-Gamazo González, Isabel; Gálvez Doménech, Patricia

Complejo Asistencial de Palencia, Palencia.

Resumen

Introducción: Los colgajos cutáneos son estructuras constituidas por piel y tejido adiposo que se transfieren de una parte del cuerpo a otra. Entre ellos tenemos al colgajo axial toracoabdominal, que consiste en utilizar un área limitada de piel abdominal para la cobertura de defectos mamarios. Su aplicación clínica se centra en las complicaciones en el polo inferior mamario después de una cirugía conservadora.

Caso clínico: Paciente de 64 años intervenida en 2016 de mastectomía subcutánea bilateral con reconstrucción con prótesis retropectoral y reconstrucción del CAP izquierdo mediante injerto libre inguinal por carcinoma ductal infiltrante de mama izquierda con tratamiento quimioterápico, radioterápico y hormonal adyuvante. Presenta contractura capsular realizándose capsulectomía con posterior infección del sitio quirúrgico que precisó reintervención para la retirada de prótesis y la colocación de expansor. Durante su seguimiento en consultas presenta extrusión del expansor con infección asociada por lo que se retira. En el posoperatorio se objetiva dehiscencia de herida que a pesar de tratamiento con refrescamiento y aproximación de bordes con sutura y terapia de vacío presenta retracción de estos con ausencia de cicatrización probablemente secundario a radioterapia previa. Ante lo expuesto se decide la realización colgajo toraco-epigástrico. Finalmente, tras el uso de colgajo se logra el cierre definitivo del defecto cutáneo al presentar buena cicatrización e integración con la piel circundante.



Discusión: Los colgajos por rotación constituyen un grupo de procedimientos que permiten solventar el cierre de defectos torácicos después de la cirugía oncológica de la mama con una menor morbilidad y dificultad técnica respecto a los colgajos a distancia. Su confección exige una relación longitud-ancho adecuada y el conocimiento de la anatomía vascular de la zona donante. Representan una herramienta quirúrgica muy útil a la hora de cubrir defectos cutáneos.