




Cirugía Española



www.elsevier.es/cirugia

P-575 - POSIBLE SOLUCIÓN A LA CONTRACTURA CAPSULAR TRAS RECONSTRUCCIÓN RETROPECTORAL EN PACIENTE CON CARCINOMA DE MAMA CONTRALATERAL MULTICÉNTRICO: MASTECTOMÍA Y RECONSTRUCCIÓN PREPECTORAL BILATERAL

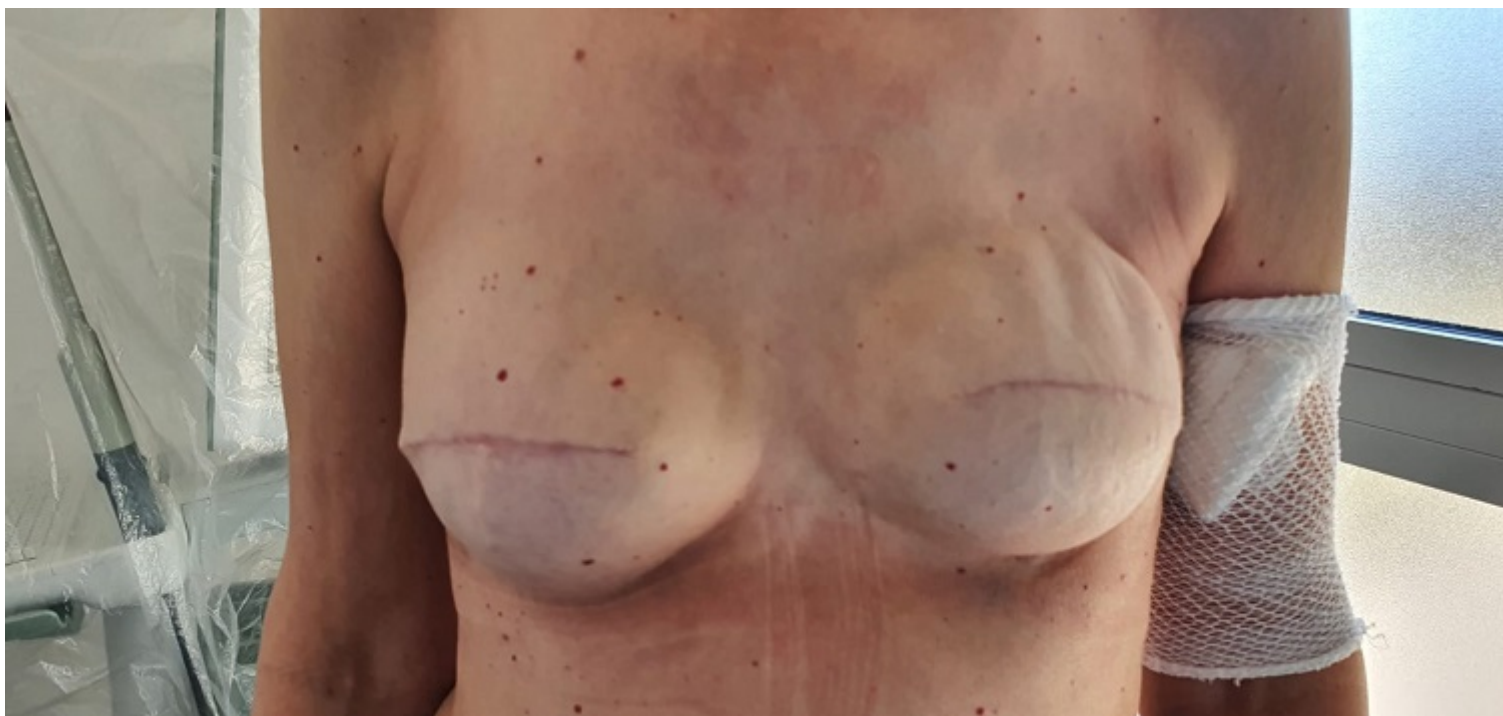Aguado de Benito, Alicia; San José Santamarta, Henar; Juan Domínguez, Nuria Pilar; Casado Santa María, Paloma; Salanova Rodríguez, Mariana; Valentín-Gamazo González, Isabel; Guilarte Hernández, Henry-André; Louredo Méndez, Ángel Martín

Complejo Asistencial de Palencia, Palencia.

Resumen

Introducción: La reconstrucción mamaria ha evolucionado con el tiempo. La reconstrucción prepectoral no es un concepto nuevo. Se comenzó a usar a finales de los años 60-70 aunque se abandonó por problemas posoperatorios. Se ha vuelto a reintroducir en los servicios de mama para unas pacientes con unas características concretas y gracias al avance de la tecnología y la ciencia. Actualmente la técnica prepectoral es oncológicamente segura, sencilla y reproducible. Presenta las ventajas de evitar la desinserción del músculo pectoral y es una opción en caso de complicaciones derivadas de la técnica retropectoral. Presentamos un caso en el que se utilizó la técnica de reconstrucción prepectoral como solución a una contractura capsular incapacitante producida por una reconstrucción retropectoral en una paciente que tenía que ser intervenida de un carcinoma multicéntrico de mama contralateral.

Caso clínico: Mujer de 54 años con carcinoma lobulillar infiltrante HER-2 positivo multicéntrico de mama derecha y mastectomía con reconstrucción en dos tiempos retropectoral de mama izquierda por carcinoma lobulillar extenso en 2019. Presenta contractura capsular importante y fuertes dolores recurrentes e incapacitantes en la mama izquierda. Dado que la paciente tiene que operarse del carcinoma de la mama derecha se la propone una cirugía de rescate con cambio de prótesis al plano prepectoral. Tras quimioterapia neoadyuvante, se realiza mastectomía ahorradora de piel + BSGC lado derecho + recambio de prótesis contralateral a prótesis de poliuretano y cambio a plano prepectoral. El posoperatorio cursa de forma favorable, siendo dada de alta al 3 día posoperatorio. Actualmente, no presenta dolores, contractura capsular ni ninguna otra complicación. Resultado estético satisfactorio.



Discusión: La técnica de reconstrucción mamaria prepectoral mantiene intacto el músculo pectoral por lo que presenta menos dolor posoperatorio, seroma, deformidad animada y contractura capsular. Además, se asocia a una mínima morbilidad y proporciona un resultado estético bueno y natural. Hay que considerar esta técnica como una opción alternativa en caso de pacientes con complicaciones derivadas de la técnica retropectoral.