



Cirugía Española



www.elsevier.es/cirugia

OR-168 - USO DE LA RECONSTRUCCIÓN TRIDIMENSIONAL (3D) EN LA PLANIFICACIÓN DE LA CIRUGÍA MAMARIA

Sánchez de Molina Rampérez, María Luisa¹; Vizarreta Figueroa, Anthony Tito²; Osorio Silla, Irene¹; Salido Fernández, Sergio¹; Calcerrada Alises, Enrique¹; Villarejo Campos, Pedro¹; Guadalajara Labajo, Hector¹

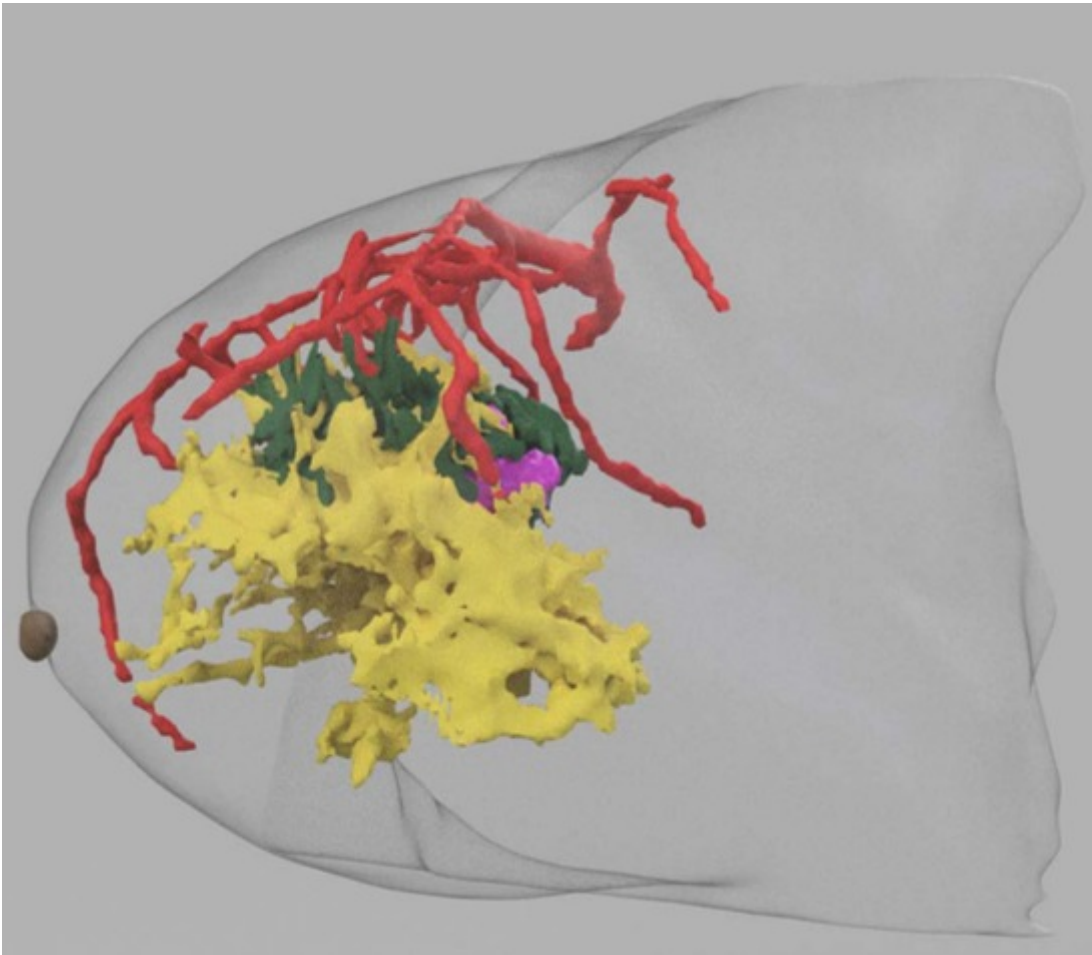
¹Fundación Jiménez Díaz, Madrid; ²Hospital Infanta Elena, Valdemoro.

Resumen

Objetivos: La reconstrucción tridimensional (3D) está implantada desde hace años, dentro de varias especialidades quirúrgicas como la neurocirugía o la urología, y en cirugía general: hepatobiliopancreática, rectal y sarcomas. Constituye una herramienta útil en la planificación quirúrgica, o como guía intraoperatoria, siendo su papel dentro del campo de la cirugía mamaria desconocida. Por ello, desarrollamos un estudio piloto, para conocer sus aplicaciones y limitaciones dentro de la cirugía mamaria.

Métodos: Estudio piloto de investigación prospectivo de 20 pacientes aprobado por el comité de ética de nuestro hospital. Incluimos mujeres sin límite de edad con lesiones de mama que precisaron resonancia (RMN) y/o tomografía axial computarizada (TC) dentro de su proceso diagnóstico y que ameritaron cirugía en su tratamiento. Excluimos aquellas con lesiones palpables de pequeño tamaño respecto al volumen mamario y/o que no precisen RMN y/o TC, ni cirugía. Disponemos de una unidad de radiología 3D en nuestro hospital. Tras seleccionar a las pacientes, contactamos con los radiólogos, planificamos la cirugía, y el día de la cirugía se anotó la satisfacción del cirujano con valoración posterior del resultado de la Anatomía patológica y satisfacción estética de la paciente. La valoración de las posibles utilidades se realizó mediante variables cuantitativas: tamaño tumoral resecado, volumen tumoral en reconstrucción 3D, número de reintervenciones, volumen de respuesta tumoral, y variables cualitativas: márgenes tumorales libres o afectos, valoración de la planificación quirúrgica por el cirujano en el momento quirúrgico y encuesta de satisfacción a la paciente tras la cirugía BreasQ modificado, datos de respuesta en reconstrucción 3D y tipo y en anatomía patológica. Realizamos encuestas a MIR, cirujanos adjuntos generales y especializados en mastología para conocer el estado y percepción del uso de la tecnología 3D en la mama.

Resultados: De las 20 pacientes ninguna requirió reintervención, todas presentaron márgenes adecuados y satisfacción posterior a cirugías conservadoras. En 1 casos la reconstrucción 3D difirió acertadamente con los marcajes de arpón en la localización lesional. En 2 casos no coincidió la planificación preoperatoria por el cirujano, debido a un sesgo posicional entre la RMN y el quirófano: analizamos dichas pacientes ambas con mama grande y grasa. La respuesta patológica coincidió con la respuesta mostrada por la reconstrucción 3D. Todos los encuestados vieron la utilidad del uso de la tecnología 3D en la mama.



Conclusiones: La reconstrucción 3D en la cirugía mamaria es una herramienta útil que nos permite personalizar la cirugía mamaria. Proporciona información añadida a la radiología convencional: relación con las estructuras anatómicas (complejo areola pezón y pectoral), y localización en cuadrantes. Nos ha permitido planificar la cirugía con anterioridad y elegir abordajes o patrones oncoplásticos con seguridad oncológica. Es una herramienta con aplicabilidad docente y puede mejorar la comunicación con nuestros pacientes. Sin embargo, presenta retos sobre los que trabajar: la variabilidad posicional nos llevó a realizar reconstrucciones a partir del TC con mejores resultados. La necesidad de disponer de una unidad de radiología 3D, empresa, casa comercial que puede incrementar los costes y su desconocimiento puede limitar su uso.