



# Cirugía Española



[www.elsevier.es/cirugia](http://www.elsevier.es/cirugia)

## P-549 - USO DE DISPOSITIVO DE TRACCIÓN FASCIAL INTRAOPERATORIA (FASCIOTENS®). EXPERIENCIA INICIAL EN UNA UNIDAD DE CIRUGÍA DE PARED

Mellado Sánchez, Inmaculada; Sánchez López, Daniel; García Viosta, Mariana; Nuñez O'Sullivan, Sara; García-Sancho Téllez, Luis; Ferrero Celemín, Esther; Rodríguez Haro, Carmen; Picardo Nieto, Antonio Luis

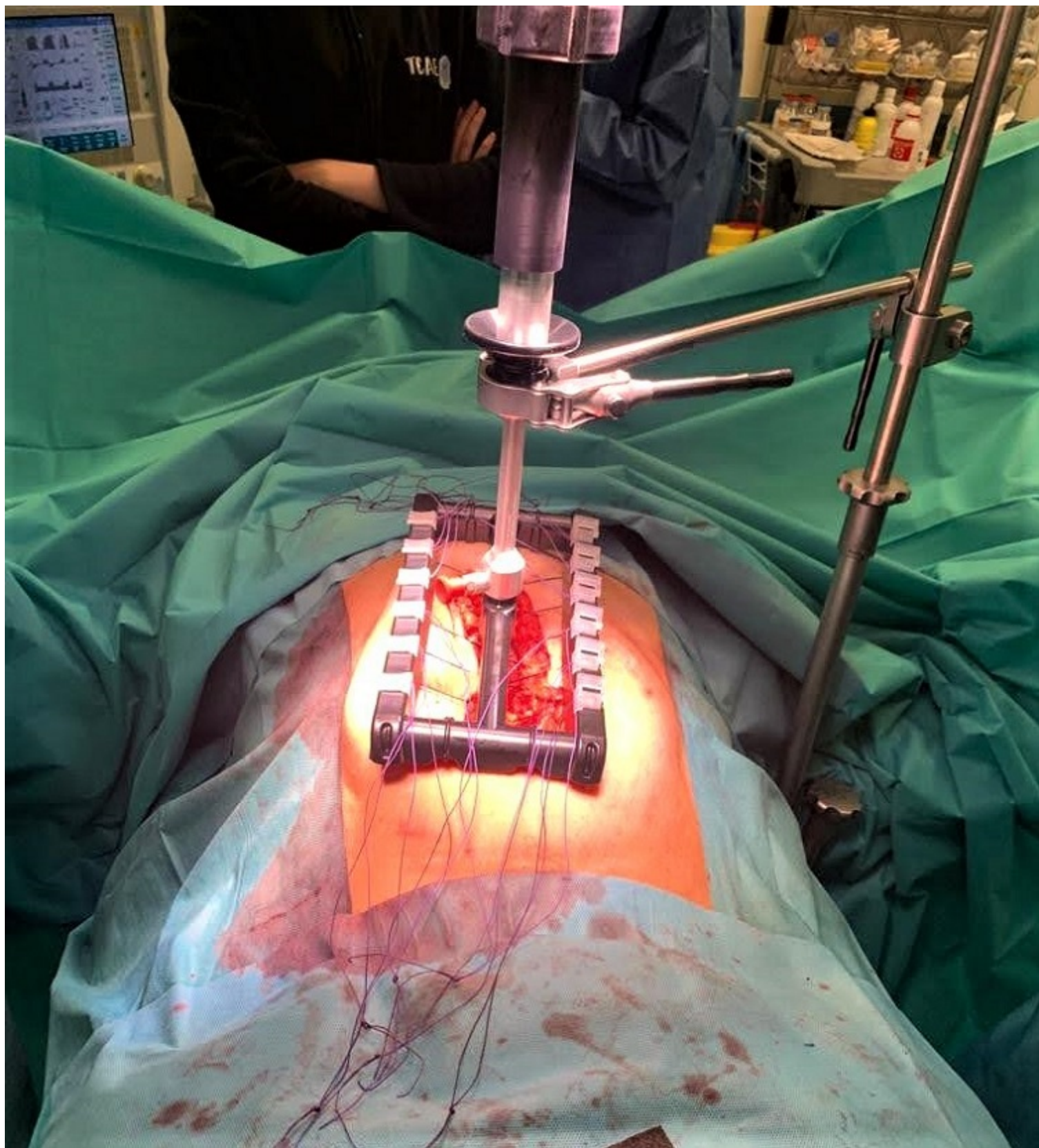
Hospital Infanta Sofía, San Sebastián de los Reyes.

### Resumen

**Introducción:** La hernia incisional tiene una incidencia aproximada del 20% tras el primer año. Las causas son multifactoriales y conlleva diferentes consecuencias, no solo a nivel estético, sino también dolor, tránsito intestinal alterado y un elevado gasto sanitario resultando un reto terapéutico para el cirujano general. Presentamos el uso del dispositivo de tracción fascial Fasciotens-abdomen® para el tratamiento de eventraciones de gran tamaño.

**Objetivos:** Presentar la experiencia inicial de nuestro equipo con el dispositivo de tracción fascial Fasciotens® para el tratamiento de 2 pacientes con hernias incisionales.

**Casos clínicos:** Caso nº 1: paciente de 61 años con antecedente de resección anterior ultrabaja por adenocarcinoma de recto estadio IV (doble anexectomía, histerectomía y cirugía citorreductora con quimioterapia hipertérmica). Presenta una eventración M2-M4W3 de aproximadamente 10 cm. Se decide en primer lugar infiltración de 150 UI de toxina botulínica en músculos de pared abdominal lateral, 3 puntos en línea semilunar y 3 puntos en músculo oblicuo externo. Un mes más tarde es intervenida, realizando técnica Rives y colocando una malla de PPL retromuscular 25 × 10 cm. Se aplicó dispositivo Fasciotens® con carga de 14-16 kg durante 25 minutos y cierre del plano aponeurótico anterior, sin tensión, con técnica de *small-bites* y sutura Monomax 2/0. Caso nº 2: paciente de 45 años con antecedente de hernioplastia umbilical en 2016. Presenta eventración M2-M4W3R1 de 9 cm de diámetro. Se realiza infiltración de toxina botulínica según el protocolo habitual. Durante la intervención quirúrgica se aprecia plano retromuscular muy fibrosado debido a la cirugía previa. Se realiza aproximación fascial con dispositivo Fasciotens®, durante 25 minutos y una carga de 14-16 kg, cierre primario con Monomax 2/0 (*small-bites*) y colocación de malla 22 × 11 cm en posición *onlay*. Aplicación de 10 ml de Tisseel y cierre por planos. Ambas pacientes presentaron posoperatorio sin complicaciones. Tras 3 meses de seguimiento en consulta las pacientes se encuentran asintomáticas y la pared abdominal en ambos casos es continente.



**Discusión:** Las hernias incisionales de gran tamaño suponen un reto quirúrgico. El dispositivo de tracción fascial Fasciotens® es una herramienta útil que puede contribuir a la reparación de defectos de gran tamaño, evitando la necesidad de asociar técnicas de liberación miofascial más agresivas para el paciente.