



Cirugía Española



www.elsevier.es/cirugia

P-013 - ÚLCERA DE MARJOLIN COMO COMPLICACIÓN DE ABDOMEN ABIERTO NO RESUELTO

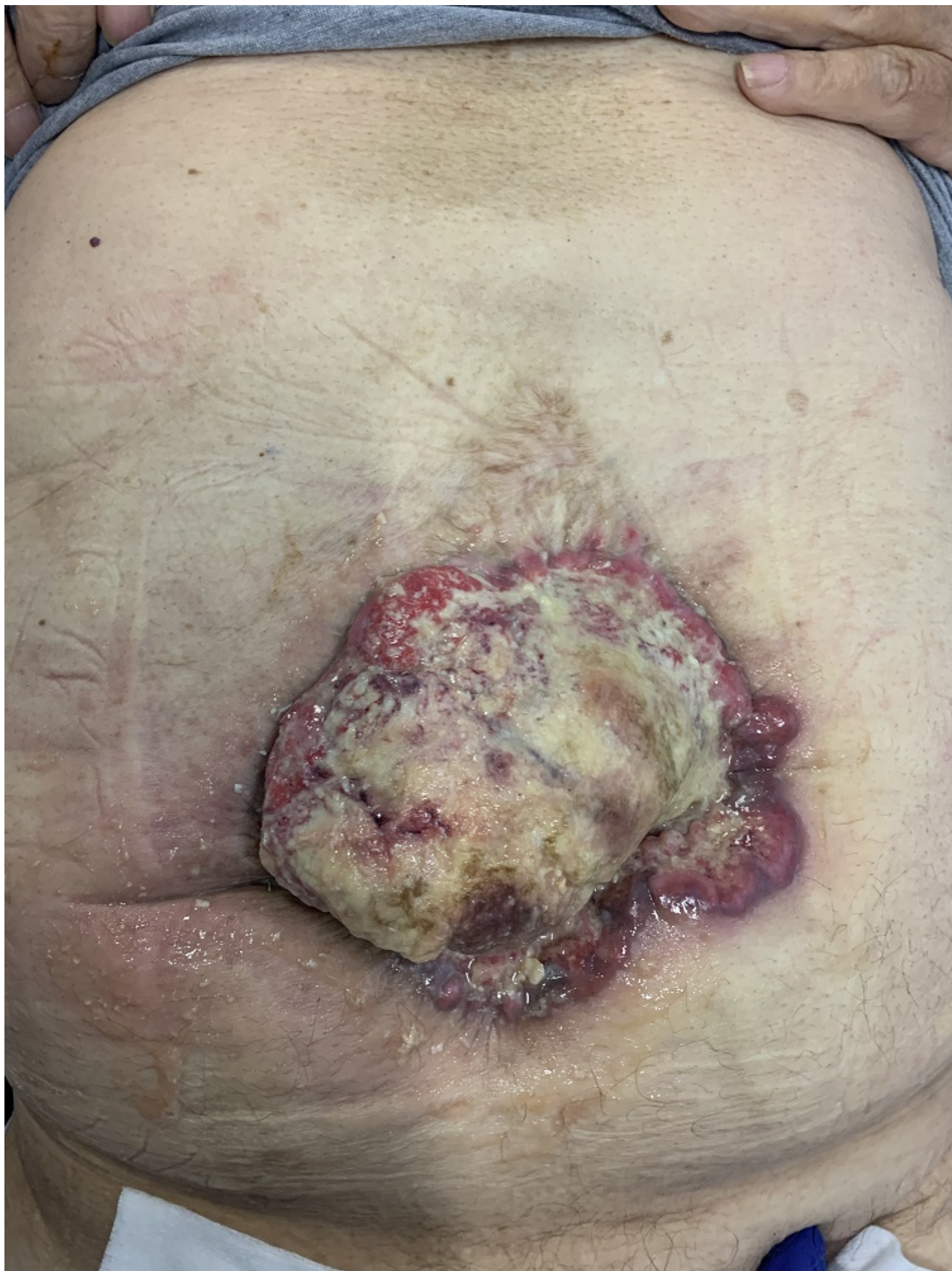
Casanova Marqués, Raquel; Olona Casas, Carles; Varona Mancilla, Alba; Rodrigo Rodrigo, Marta; Ferreres Serafini, Joan; Martínez Gómez, Alba; Vadillo Bargallo, Jordi; Jorba Martin, Rosa

Hospital Universitari Joan XXIII, Tarragona.

Resumen

Introducción: La úlcera de Marjolin (UM) es una neoplasia rara cutánea, asociada comúnmente a quemaduras y heridas crónicas con difícil cicatrización. La técnica de abdomen abierto puede ser útil en casos graves de síndrome compartimental abdominal o cirugía control de daños, pero si no se consigue el cierre definitivo se asocia a alta morbilidad y mortalidad. Presentamos un caso de UM diagnosticado sobre una herida persistente de cierre no resuelto de abdomen abierto.

Caso clínico: Varón de 80 años con antecedente de ruptura de aneurisma de aorta infrarrenal (2010) que requirió reparación endovascular de aorta (EVAR) aortounifemoral y femorofemoral. Posoperatorio con necesidades de laparotomía descompresiva por síndrome compartimental abdominal y tratado con terapia de presión negativa tipo Abdominal Dressing[®], e imposibilidad de cierre abdominal definitivo por retracción muscular abdominal. Pérdida del seguimiento ambulatorio durante 10 años. Consulta por empeoramiento de la herida quirúrgica con dolor abdominal. A la exploración destaca hernia incisional abdominal M2-4W3 y gran úlcera abdominal en el centro de la que se toman biopsias con resultado positivo para carcinoma escamoso de patrón infiltrante. Se realiza estudio de extensión con tomografía computarizada (TAC) que muestra masa en pared abdominal de 14 × 6 × 11 cm con margen posterior en contacto con un asa de delgado con signos de infiltración y lesión ocupante de espacio en lóbulo hepático izquierdo. PET descarta infiltración ganglionar y a distancia. Biopsia hepática de hepatocarcinoma moderadamente diferenciado. Se decide intervención quirúrgica de pared abdominal. Prehabilitación con inyección intramuscular con toxina botulínica y a las 4 semanas, resección en bloque de tejido de granulación y ulcerado y asa ileal adherida a la lesión. Reconstrucción de pared con separación anterior de componentes y malla supraponeurótica. La anatomía patológica informa un carcinoma escamoso infiltrante con afectación ileal y márgenes quirúrgicos libres. En el posoperatorio presenta isquemia cutánea y dehiscencia cutánea que ha requerido terapia de presión negativa para su cierre.



Discusión: La úlcera de Marjolin se asocia a carcinoma escamoso con alto índice de metástasis y mortalidad. Se considera de larga evolución, poco frecuente y asociada a sociedades en desarrollo. En nuestro medio, esta neoplasia puede desarrollarse en los pacientes con abdomen abierto tratados parcialmente o con cierre por segunda intención, por lo que consideramos necesario un alto índice de sospecha.