



# Cirugía Española



[www.elsevier.es/cirugia](http://www.elsevier.es/cirugia)

## P-535 - OBSTRUCCIÓN INTESTINAL SECUNDARIA A HERNIA INCISIONAL. REPARACIÓN URGENTE MEDIANTE TÉCNICA DE *FLAP* PERITONEAL

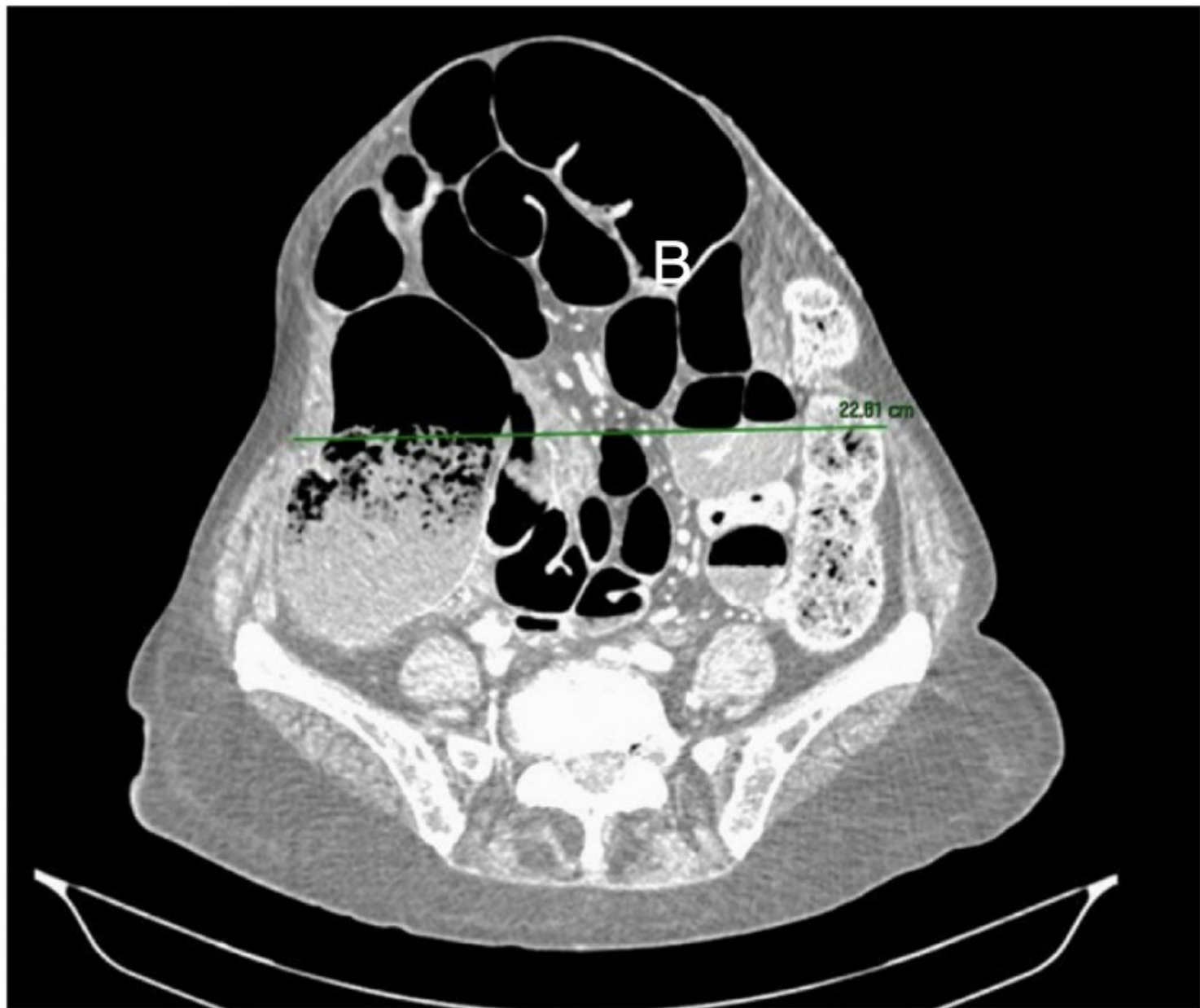
Carmona Gómez, Victoria<sup>1</sup>; Salido, Sergio<sup>2</sup>; Osorio, Irene<sup>2</sup>; Sánchez de Molina, María Luisa<sup>2</sup>; Calcerrada, Enrique<sup>2</sup>; Villarejo, Pedro<sup>2</sup>; Guadalajara, Héctor<sup>2</sup>

<sup>1</sup>Hospital Universitario 12 de Octubre, Madrid; <sup>2</sup>Fundación Jiménez Díaz, Madrid.

### Resumen

**Introducción:** La hernia incisional (HI) es una de las complicaciones más frecuentes tras la realización de una laparotomía, con una incidencia entre el 11% y el 25%. Las técnicas quirúrgicas para la reparación de la HI han ido evolucionando a lo largo de las últimas décadas, obteniéndose mejoría de resultados con el uso de mallas y otras técnicas. A medida que aumenta el tamaño del defecto fascial, más difícil resulta el cierre sin tensión de la pared abdominal, siendo especialmente complicado en grandes hernias ventrales. En ellas, el cierre puede resultar imposible sin el uso de técnicas quirúrgicas avanzadas. A continuación, presentamos un caso de reparación urgente de hernia ventral mediante la técnica de colgajo (*flap*) peritoneal.

**Caso clínico:** Mujer de 69 años con antecedentes personales de adenocarcinoma de recto medio moderadamente diferenciado (pT4aN2a) intervenido de forma programada hace 3 años mediante resección anterior baja a través de incisión de laparotomía media y colostomía terminal, con posterior quimioterapia adyuvante con esquema FOLFOX. La paciente acudió al servicio de urgencias por cuadro de dolor y distensión abdominal, vómitos y ausencia de tránsito gastrointestinal a través de la colostomía desde hacía tres días. A la exploración física destacaba HI con pérdida de derecho a domicilio que impresionaba de encarcerada (clasificación M4W3 según European Hernia Society). Se realizó TC abdominopélvico urgente con contraste intravenoso, que mostró dilatación de asas de intestino delgado y del marco cólico, impresionando de obstrucción intestinal secundaria a HI encarcerada de la pared abdominal (figura 1). Dados los hallazgos, se realizó intervención quirúrgica urgente mediante laparotomía media infraumbilical. Intraoperatoriamente, se objetivó HI encarcerada con defecto herniario de aproximadamente 20 cm de diámetro, dilatación de asas de intestino delgado y colon ascendente y descendente de aspecto isquémico. Se revisó la cavidad abdominal, sin encontrarse datos de carcinoma todos peritoneal, siendo el PCI (Peritoneal Cancer Index) de 0. Se realizó colectomía subtotal, ileostomía terminal y eventroplastia mediante técnica de *flap* peritoneal, disecando ambos espacios retromusculares y Retzius. Posteriormente, se procedió al cierre peritoneal y de la vaina posterior del músculo recto abdominal mediante sutura continua con material monofilamento barbado reabsorbible, cierre del defecto de la colostomía a nivel de fosa ilíaca izquierda y colocación de dos mallas de poliéster autoadhesivas. Se continuó con el cierre de la fascia anterior con sutura continua con material monofilamento barbado reabsorbible y se insertó un drenaje aspirativo en tejido celular subcutáneo. La paciente presentó una evolución favorable, siendo dada de alta a domicilio sin drenaje tras una semana de ingreso, sin complicaciones reseñables.



**Discusión:** Podemos considerar la eventroplastia mediante la técnica de *flap* peritoneal como una técnica con resultados adecuados, sobre todo en aquellas HI de gran tamaño, proporcionando una reparación sin tensión que mantiene cubierta la malla y que evita grandes disecciones de tejidos, disminuyendo así la tasa de complicaciones tales como la infección de la herida quirúrgica y la recidiva herniaria.