



P-524 - HERNIA VESICAL INGUINOESCROTAL ESTRANGULADA, A PROPÓSITO DE UN CASO

Pereira Grillo, Juan José; Muñoz Núñez, Isabel María; Alonso García, Sandra Cecilia; Calzado Baeza, Salvador Francisco

Hospital Santa Ana, Motril.

Resumen

Introducción: Las hernias inguinales constituyen una patología quirúrgica frecuente en la que diversos órganos pueden estar incluidos en el saco herniario, la vejiga urinaria está presente entre el 0,3 y 3% de todos los casos de hernias, alcanzando hasta un 10% en los varones mayores de 50 años.

Caso clínico: Varón de 88 años pluripatológico que durante su ingreso en medicina interna por bloqueo AV completo presenta aumento de volumen y dolor en región inguinal derecha asociado a fracaso renal agudo, a la exploración se evidencia hernia inguinoescrotal incarcerada, importante edema escrotal y hematuria macroscópica de aspecto turbio por la sonda vesical. Se realiza TAC de abdomen y pelvis donde se evidencia hernia inguinoescrotal derecha de gran tamaño que contiene vejiga con enfisema intraparietal, abundante aire intraherniario (fig. 1) y dilatación ureteral bilateral. Se realiza intervención quirúrgica urgente en conjunto con servicio de urología, se realiza apertura controlada del saco evidenciando cuerno vesical de aspecto necrótico, se identifica límite de vejiga desvitalizada (fig. 2), se realiza cistectomía parcial (fig. 3) y hernioplastia mediante técnica de Liechtenstein. El posoperatorio cursó sin complicaciones y el paciente fue dado de alta al quinto día.

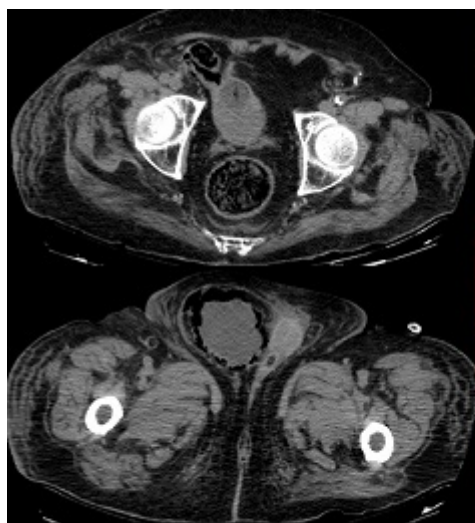


Figura 1

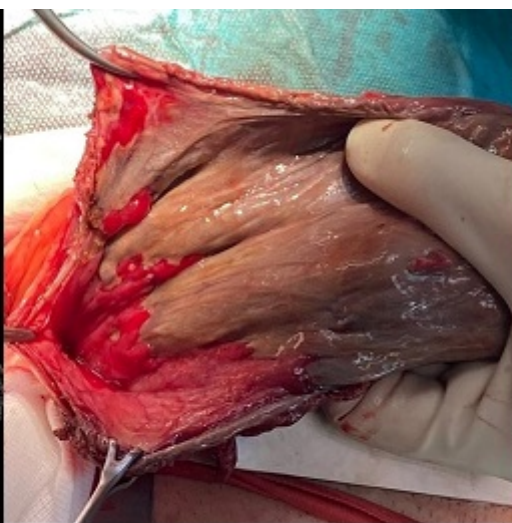

Figura 2

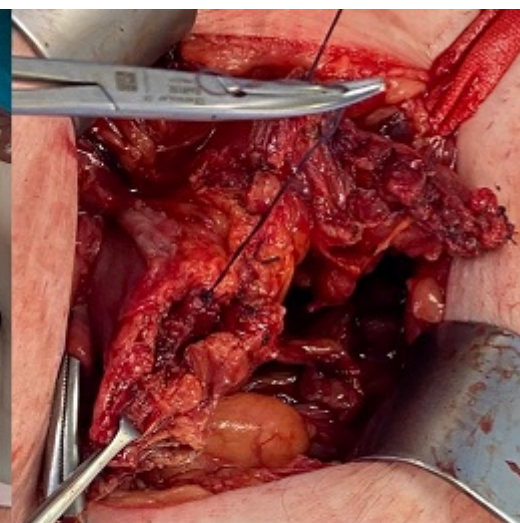


Figura 3

Discusión: La mayoría de las hernias vesicales son asintomáticas y se diagnostican en el curso de una herniorrafia, los casos que ocasionan uropatía obstructiva o estrangulación vesical son raros. El diagnóstico

se basa en una alta sospecha clínica y una prueba de imagen. En los casos de hernias inguinales programados la cistografía es la prueba de elección para el diagnóstico de las hernias vesicales, estando indicada en varones con hernias inguinoescrotales y enfermedad obstructiva del tracto urinario inferior. En los casos urgentes asociados a complicación herniaria y a patología del tracto urinario, la ecografía y la tomografía computarizada pueden ser útiles, sin embargo, no deben retrasar el tratamiento quirúrgico. En hernias estranguladas con necrosis vesical está indicada la cistectomía parcial y reparación de la hernia con o sin material protésico, aunque la mayoría de autores aboga por no utilizarlo para evitar complicaciones infecciosas del mismo. En nuestro caso al no haber contaminación directa del campo quirúrgico, tener un defecto de gran tamaño y debilidad de la pared posterior se decantó por la colocación de una malla, siendo en este caso mayor el beneficio que el riesgo.