




# Cirugía Española



[www.elsevier.es/cirugia](http://www.elsevier.es/cirugia)

## P-494 - ¿CÓMO REPARAR UNA HERNIA INCISIONAL GIGANTE?: EVENTROPLASTIA DE CHEVREL + ABDOMINOPLASTIA

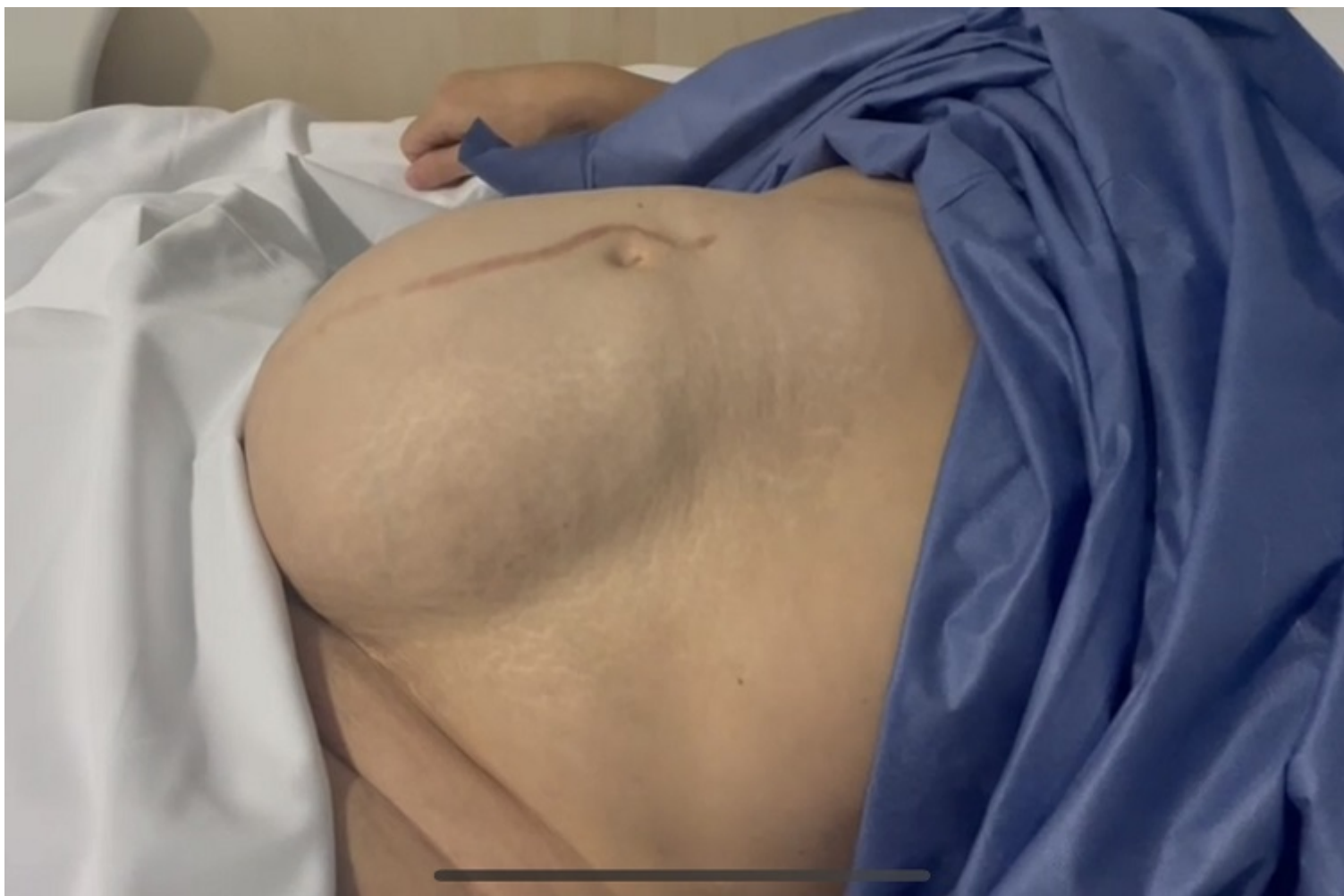Ramos Muñoz, Francisco; Roldón Golet, Marta; Elmalaki, Lotfi; Moreno Ruiz, Javier; Doblas Fernández, Juan; Ramírez Plaza, César Pablo

Hospital Quirónsalud Málaga, Málaga.

### Resumen

**Objetivos:** Presentación de un caso clínico de una paciente con hernia incisional gigante y reparación según la técnica de Chevrel + abdominoplastia.

**Caso clínico:** Paciente mujer de 56 años con antecedentes de histerectomía, que acude a consulta por dolor, distensión abdominal y sensación de pesadez debido a una hernia incisional infraumbilical gigante. Exploración con maniobras de Valsalva: hernia incisional de toda la laparotomía media junto con diástasis de rectos. Se realiza TAC Abdominal que informa de un saco herniario de  $15 \times 12 \times 5$  cm asociado de una diástasis de rectos de hasta 14 cm de eje transversal. La técnica quirúrgica elegida para esta paciente, debido al tamaño y las características de la eventración, fue la eventroplastia anterior de Chevrel con abdominoplastia asociada, con tres objetivos: reparación funcional de la eventración abdominal. Corrección de la diástasis de rectos: ya que el anclaje de la malla en la región craneal va a condicionar una correcta reparación de la pared abdominal. Tratamiento de la dermoacalasia secundaria. Esta técnica consta de varios puntos clave: 1. Resección del saco herniario y cierre primario de peritoneo. 2. Incisión y desdoblamiento de la vaina de los rectos. 3. Sutura de las mismas en línea media con doble sutura. 4. Colocación de malla supraaponeurótica xifopubiana sobre la zona de sección de la vaina de los rectos. 5. Realización de dermolipectomía. El posoperatorio cursó de forma satisfactoria y la paciente se fue de alta portando un drenaje aspirativo y una faja abdominal. En la consulta se continuó con el seguimiento, realizando un TAC abdominal de control en el que se objetiva la reparación completa de la pared abdominal.



**Discusión:** El objetivo final de las cirugías de reparación de la pared abdominal de defectos grandes, como es el de este caso, no solo es el resultado estético, sino el de resolver los síntomas y mejorar la calidad de vida de los pacientes.