



Cirugía Española



www.elsevier.es/cirugia

P-475 - OBSTRUCCIÓN INTESTINAL POR ROTURA Y MIGRACIÓN DE BALÓN INTRAGÁSTRICO: CASO CLÍNICO.

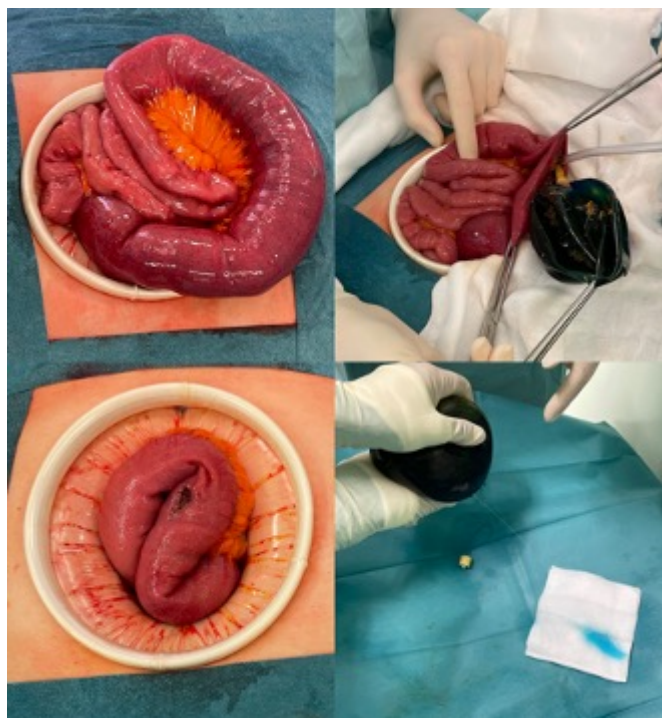
Muñoz Plaza, Nerea; León Miranda, Raquel; Cabriada García, Guillermo; López Rodríguez, Beatriz; González Prado, Cristina; Otero Rondón, Michelle; Polanco Pérez, Lucía; Álvarez Rico, Miguel Ángel

Hospital Universitario, Burgos.

Resumen

Introducción: El balón intragástrico es una técnica mínimamente invasiva que se lleva utilizando desde la década de 1980. Pese a su eficacia y seguridad probadas, el creciente uso y desarrollo ha provocado la aparición de complicaciones posoperatorias asociadas. Las más frecuentes y relacionadas con la adaptación al dispositivo son el dolor y las náuseas. Otras menos frecuentes pero más graves son: rotura del balón y obstrucción intestinal, úlcera gástrica, hiperinsuflación por microorganismos, pancreatitis e incluso síndrome de Wernicke-Korsakoff. A continuación se expone un caso como ejemplo de complicación por el uso de estos dispositivos.

Caso clínico: Se trata de una mujer de 62 años que acude al servicio de Urgencias del hospital refiriendo 2 semanas de evolución de molestias epigástricas inespecíficas intensificadas en las últimas 72 horas. Asocia vómitos fecaloideos y ausencia de ventoseo y deposición en las últimas 48 horas. A la exploración física presenta abdomen distendido y timpánico, asociado a elevación analítica de reactantes de fase aguda. No presenta comorbilidades, pero como antecedente importante 11 meses antes le había sido implantado un balón intragástrico. Dados los antecedentes referidos y la sospecha clínica de obstrucción intestinal se le realiza de forma urgente una tomografía computarizada abdominal, en la que se describe un cuadro oclusivo secundario a cuerpo extraño en íleon proximal. Se indica la intervención quirúrgica urgente: mediante laparotomía media se explora el contenido intestinal hallando en íleon proximal la ocupación intraluminal por el balón intragástrico, que se extrae por enterotomía. Posteriormente en quirófano se comprueba la rotura del dispositivo. La causa de la obstrucción intestinal en la paciente fue la rotura del balón y su consecuente migración desde el estómago.



Discusión: En el presente caso clínico se expone una de las complicaciones graves del balón intragástrico. La literatura reciente reporta un total de menos de 30 casos comunicados con esta complicación en los últimos casi 40 años; la mayoría asociados con el mantenimiento del dispositivo más allá del tiempo indicado. Los nuevos modelos permiten hasta 12 meses de tratamiento, aunque el riesgo de complicaciones aumenta en paralelo al tiempo de exposición. Aunque el uso de contraste en el relleno del dispositivo permite la temprana tinción de la orina en caso de rotura, nuestra paciente no había advertido dicho síntoma. Pese a la eficacia y seguridad probada de la técnica del balón intragástrico, es necesario tener presente la posibilidad de complicaciones, intentar disminuir los riesgos, así como establecer un alto índice de sospecha de las mismas. Por lo tanto, se extraen las siguientes conclusiones: la prolongada exposición al balón intragástrico puede causar su rotura y la consecuente complicación; la sintomatología leve en pacientes portadores debe hacer sospechar la complicación; es fundamental la educación de los pacientes que se exponen a este procedimiento para el reconocimiento de síntomas de alarma.