




# Cirugía Española



[www.elsevier.es/cirugia](http://www.elsevier.es/cirugia)

## P-469 - INVAGINACIÓN INTESTINAL RECURRENTE COMO COMPLICACIÓN DEL BYPASS GÁSTRICO

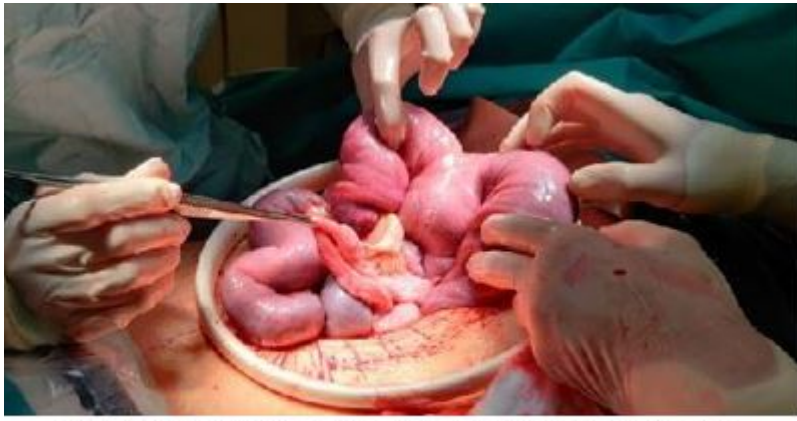Cano Pina, María Belén; Cisneros Ramírez, Andrea Cecilia; de Castro Monedero, Paola; Alcaide Lucena, Miriam; Ramos Sanfíel, Jorge; Mirón Pozo, Benito

Hospital Universitario de San Cecilio, Granada.

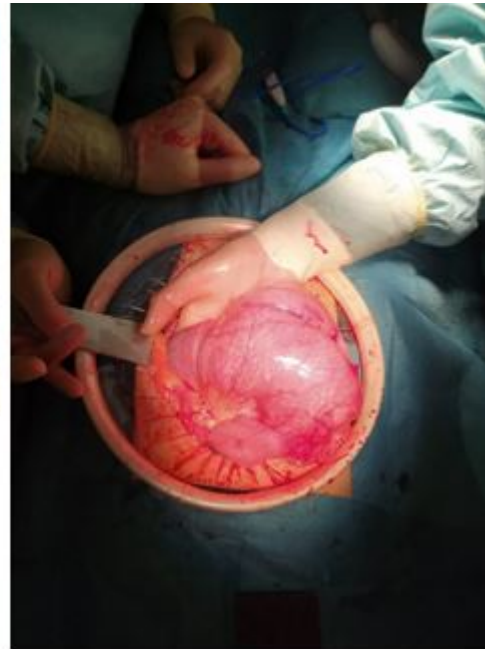### Resumen

**Introducción:** El *bypass* gástrico laparoscópico en Y de Roux es una de las técnicas bariátricas más ampliamente utilizadas, pero no está exenta de complicaciones. El 25% de los pacientes sometidos a cirugía bariátrica requiere de una nueva intervención, ya sea por ganancia ponderal o por alguna complicación.

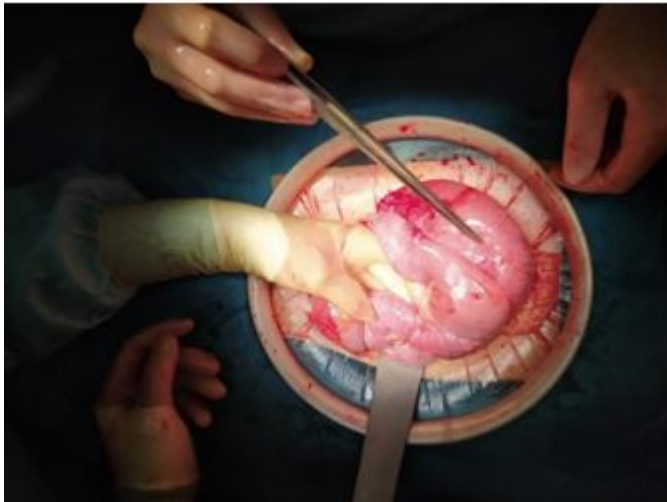
**Caso clínico:** Presentamos el caso de una paciente con un *bypass* gástrico laparoscópico intervenida en dos ocasiones en un mes por invaginación intestinal del asa común. Mujer de 42 años con antecedente de *bypass* gástrico laparoscópico en 2005. Acude a Urgencias por dolor abdominal y estreñimiento de 4 días de evolución, se realiza TC abdominal que evidencia obstrucción en asa cerrada con dilatación del asa alimentaria sugerente de hernia interna. Se realiza laparotomía exploradora de forma urgente confirmando la existencia de invaginación a nivel del asa común (fig. 1), que condiciona obstrucción intestinal englobando el pie de asa. Se realiza resección y anastomosis terminoterminal manual del asa alimentaria al asa común y nuevo pie de asa con anastomosis laterolateral mecánica. La paciente evoluciona favorablemente, siendo alta a los 10 días de la intervención. Acude de nuevo a Urgencias 1 mes después con clínica similar. Se realiza TC abdominal que informa de extensa invaginación intestinal. Se reinterviene evidenciando nuevamente invaginación intestinal a nivel del asa común sobre el pie de asa (figs. 2 y 3). Se realiza resección del mismo y reconstrucción del tránsito en Y de Roux mediante anastomosis término-terminal manual del asa alimentaria al asa común y anastomosis término-lateral manual del asa biliopancreática al asa común. La paciente presenta un posoperatorio favorable y continua asintomática tras un año de revisión.



*Figura 1: Invasión intestinal (primera reintervención)*



*Figura 2: dilatación secundaria a invasión intestinal (segunda reintervención)*



*Figura 3: pie de asa realizado en primera reintervención (anastomosis latero-lateral) tras liberación de segmento invaginado.*

**Discusión:** El *bypass* gástrico laparoscópico a diferencia de otras técnicas bariátricas presenta menor riesgo de reintervenciones, si bien no está exento de complicaciones, dentro de las cuales destacan: fístula anastomótica, obstrucción intestinal, hernia interna o estenosis anastomótica. Las obstrucciones intestinales ocurren en el 5% de los pacientes intervenidos de *bypass*, como consecuencia de cuadros adherenciales, hernias internas o invaginación. Las hernias internas suelen deberse a una torsión mesentérica. Existe un mayor riesgo de hernia interna y tasas de obstrucción intestinal asociado a la anastomosis gastroyeyunal retrocólica-retrogástrica en comparación con la antecólica-antegástrica, así como un aumento del riesgo si no se realiza el cierre rutinario de los defectos mesentéricos. Sin embargo, otros factores como la pérdida importante de peso en poco tiempo, la longitud del asa biliopancreática, la dimensión del pie de asa, etc., pueden estar implicados en el desarrollo de hernias internas e invaginaciones intestinales. La invaginación intestinal es poco frecuente comparada con otras complicaciones de la cirugía bariátrica, presentando una incidencia del 0,07-0,6%. La clínica es inespecífica, por lo que su diagnóstico es difícil. El tratamiento debe ser quirúrgico, pudiendo realizar reducción de la invaginación con o sin plicatura o resección intestinal con confección de anastomosis, siendo esta última la más efectiva. A su vez, la recidiva tras la intervención por invaginación es excepcional, existiendo pocos casos descritos en la literatura, por lo que debemos tener presente su diagnóstico para realizar un tratamiento precoz.