CIR ESP. 2022;100(Espec Congr 2):722

Cirugía Española

www.elsevier.es/cirugia

V-031 - PLANIFICACIÓN 3D Y MANEJO LAPAROSCÓPICO DE SUPURACIÓN PERIANAL CRÓNICA SECUNDARIA A CUERPO EXTRAÑO TRAS EMPALAMIENTO PERIANAL

Guariglia, Claudio Antonio; Gómez, Carlos; Curto, Javier; Sanchón, Lorena; Osorio, Alexander; Pardo, Sara; Font, Meritxell; Collera, Pablo

ALTHAIA Xarxa Assistencial de Manresa-Fundació Privada, Manresa.

Resumen

Introducción: Los traumatismos por empalamiento perineal/perianal pueden ocasionar cuadros clínicos de diversa variedad y gravedad, uno de ellos es la supuración crónica perianal. Presentamos un caso clínico de supuración perianal crónica por persistencia de cuerpo extraño tras empalamiento perianal.

Caso clínico: Hombre de 60 años, con antecedentes de diabetes *mellitus* y dislipemia, que presentó un empalamiento perianal derecho accidental (caída sentado sobre hierro de construcción), tras lo cual acudió a centro hospitalario donde le realizaron cura local y colocación de drenaje penrose. 2 semanas después, acudió a urgencias por aumento del dolor en la herida, proctalgia e incontinencia fecal leve. Se realizó tomografía computarizada (TC) evidenciando absceso en fosa isquioanal derecha (32 × 77 mm). Se procedió a exploración bajo anestesia, ampliación de herida perianal accediendo a cavidad isquioanal profunda, con salida de material purulento, lavados con suero fisiológico y drenaje con penrose. Posteriormente, durante el ingreso se descartó la existencia de lesión rectal mediante rectoscopia rígida, y se continuó con curas y antibióticos. Tras la mejoría clínica, el paciente fue dado de alta para continuar curas y seguimiento ambulatorio. En seguimiento ambulatorio el paciente continuó con supuración a través de orificio fistuloso perianal derecho, por lo que se amplió estudio: 1) Colonoscopia y cistoscopia: sin alteraciones. 2) TC abdomen con fistulografía y reconstrucción 3D: colección pélvica entre recto y vejiga urinaria de 32 × 22 × 36 mm, que continuaba por un trayecto fistuloso de 7 mm de grosor hasta región pararrectal/perianal derecha, sin evidenciar presencia de contraste en vejiga ni en recto. 6 meses después del accidente, se procedió a nueva intervención quirúrgica mediante abordaje combinado: laparoscopia + desbridamiento perianal. Tiempo laparoscópico: se evidenció aplastronamiento de recto alto sobre pared vesical posterior; guiándonos anatómicamente por la reconstrucción 3D preoperatoria se realizó apertura del peritoneo anterior a dicho aplastronamiento accediendo a colección pélvica extraperitoneal entre recto y vejiga urinaria, que contenía material purulento y un "trozo de pantalón vaquero" en su interior. Después de la retirada del cuerpo extraño se procedió a lavado de cavidad residual y colocación de drenaje Jackson Pratt. Tiempo perianal: se realizó fistulectomía del trayecto fistuloso extraesfinteriano. Finalmente, se comprobó indemnidad de pared rectal mediante sigmoidoscopia flexible intraoperatoria. Curso posoperatorio sin incidencias, alta al 3er día posoperatorio. El paciente presentó desaparición de la supuración, resolución de la incontinencia

fecal y cierre progresivo de la herida perianal hasta epitelización completa de la misma a los 2 meses de la intervención quirúrgica. No hay evidencia de recidiva a 8 meses de seguimiento.

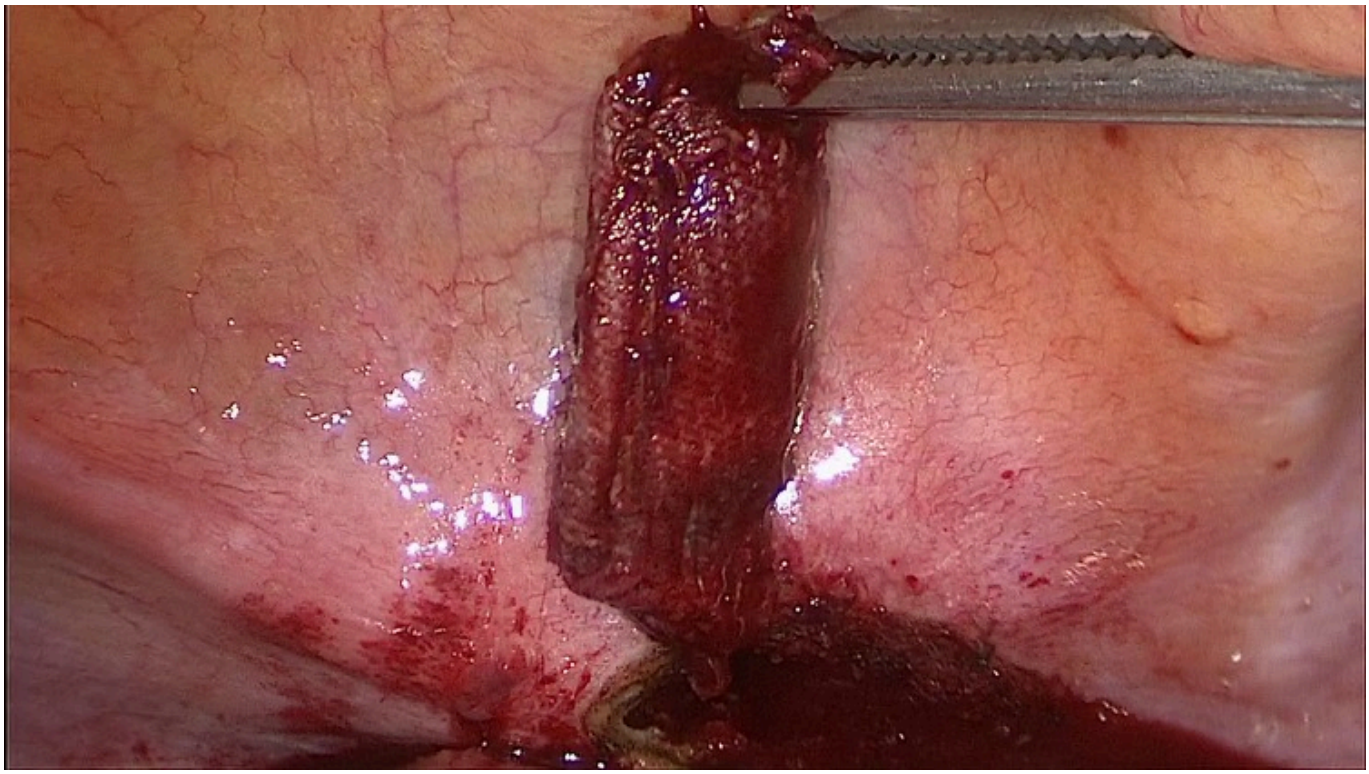

Discusión: La persistencia de supuración crónica después de herida perianal accidental, y tras descartar la comunicación o lesión visceral, nos debería hacer sospechar la presencia de un cuerpo extraño residual como causante del cuadro clínico. La reconstrucción 3D es una excelente herramienta para la planificación prequirúrgica de casos anatómicamente complejos, permitiéndonos un abordaje preciso y una resolución más efectiva.

0009-739X © 2022 AEC. Publicado por Elsevier España, S.L.U. Todos los derechos reservados