



Cirugía Española



www.elsevier.es/cirugia

V-034 - MANEJO QUIRÚRGICO DE LEIOMIOSARCOMA PERIANAL. A PROPÓSITO DE UN CASO

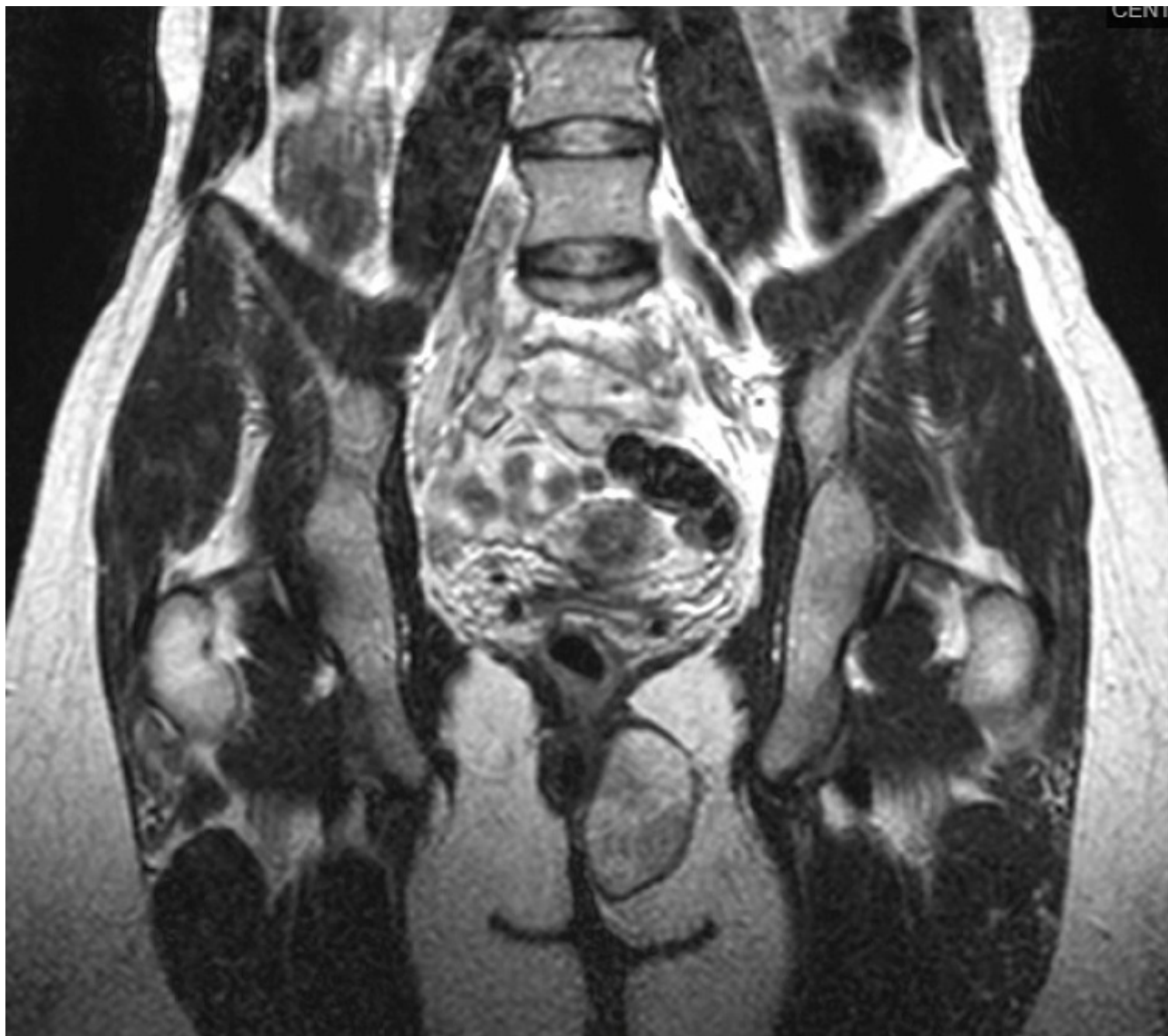
Déniz Ramírez, Ariadna María; Cordero Rojas, Ainhoa; Navarro Sánchez, Antonio; Soto Darias, Iván; Afonso Martín, Juan Luis; Becerra Jorge, María de Las Nieves; Pérez Alonso, Esteban; Hernández Hernández, Juan Ramón

Hospital Universitario Insular de Gran Canaria, Las Palmas de Gran Canaria.

Resumen

Introducción: El leiomioma (LM) es un tumor, derivado de las células de músculo liso de comportamiento agresivo. Los sarcomas de tejidos blandos representan el 0,7% de los tumores malignos y mientras que los LM del 5% al 10%. Pueden localizarse en órganos sólidos, tanto a nivel del tracto gastrointestinal como útero, dermis y tejido óseo, siendo estas dos últimas, más infrecuentes. En los estudios de inmunohistoquímica, destacan la actina, H-Caldesmon y desmina presentes en el 100% de los casos. El LM de partes blandas se ha subdividido clásicamente en tres grupos con fines de pronóstico y tratamiento: LM de partes blandas somáticas, LM cutáneo y LM de origen vascular.

Caso clínico: Mujer de 39 años que es remitida desde su Centro de Atención Primaria de Fuerteventura, por autopalpación de nódulo perianal en agosto de 2020. Aporta RMN que informa de lesión expansiva en fosa isquioanal izquierda de $5 \times 4 \times 3,5$ (CCxAPxT) contactando ampliamente con el músculo elevador del ano en las fibras del esfínter anal externo a las cuales infiltra y se extiende levemente hacia el espacio interesfinteriano posterior y al periné, con aparente cápsula. En probable relación angiomixoma perianal. A la exploración física, se palpa tumoración perineal y perianal, de consistencia blanda. Al tacto rectal produce abombamiento superior al complejo esfinteriano en cara izquierda. La ecografía anal objetiva tumoración de ecogenicidad mixta en fosa isquioanal izquierda que se origina en canal anal alto, debajo de la rama puborrectal izquierda. Desplaza el complejo esfinteriano hacia la derecha sin impresionar de infiltración. La tumoración llega hasta canal anal bajo. Tras valoración de pruebas de imagen y decisión multidisciplinar se realiza resección completa de la tumoración por acceso perianal izquierdo, objetivando una lesión de consistencia blanda, bien delimitada. No se objetiva infiltración, pero sí adherido a fibras del esfínter anal externo, en su porción distal. La anatomía patológica reveló leiomioma de 6 cm de dimensión máxima. Grado 1. Hasta 8 mitosis en 10 campos de gran aumento. Grado de diferenciación G2. Necrosis ausente. No se observa invasión linfocascular. Bordes quirúrgicos constituidos por la propia pseudocápsula tumoral. Estadio tumoral: pT2. Tras presentarlo en comité de tumores de sarcomas, se completa estudios con TAC de estadiaje, que informa de no extensión a otros niveles. Finalmente, se decide completar tratamiento adyuvante con radioterapia.



Discusión: Los leiomiosarcomas son tumores agresivos. Su pronóstico es desfavorable y su diagnóstico en estadios iniciales es esencial para realizar un tratamiento precoz. En nuestro caso, al tratarse de lesión perianal no está indicada la biopsia ya que la lesión era resecable. La inmunohistoquímica y los marcadores miogénicos, permiten el diagnóstico diferencial con otro tipo de neoplasias. El manejo multidisciplinar es primordial dada la estirpe y localización de la lesión.