



# Cirugía Española



[www.elsevier.es/cirugia](http://www.elsevier.es/cirugia)

## P-393 - LINFOGRANULOMA VENÉREO CON AFECTACIÓN ANORRECTAL

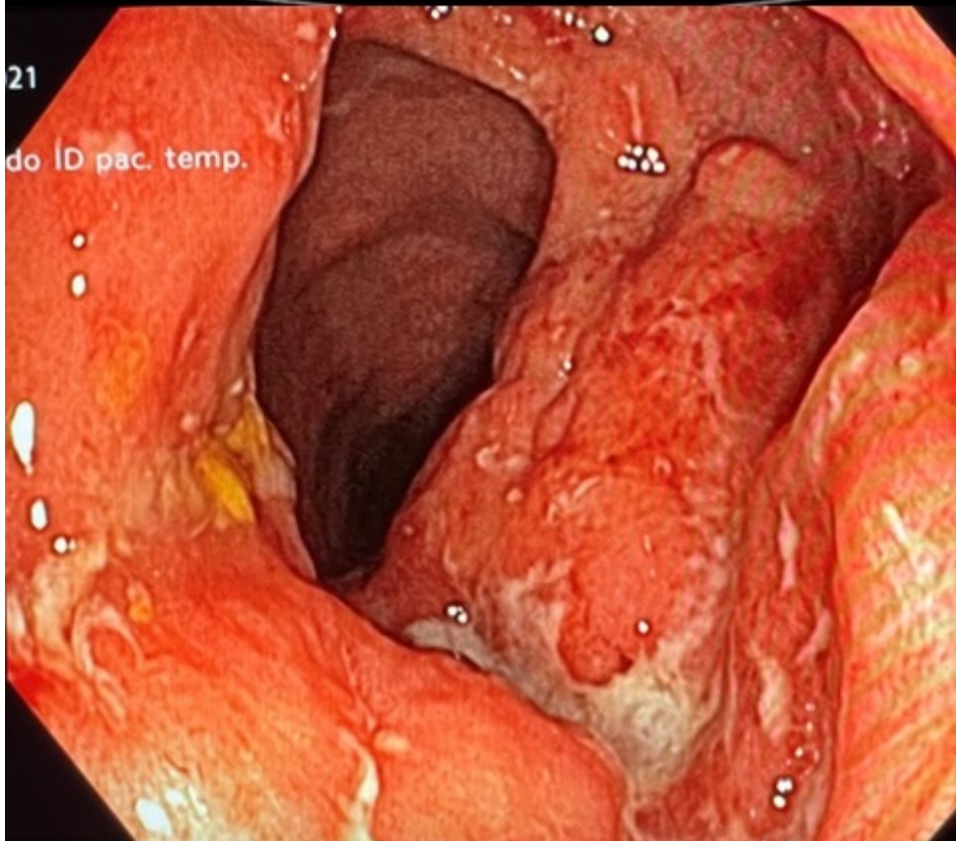
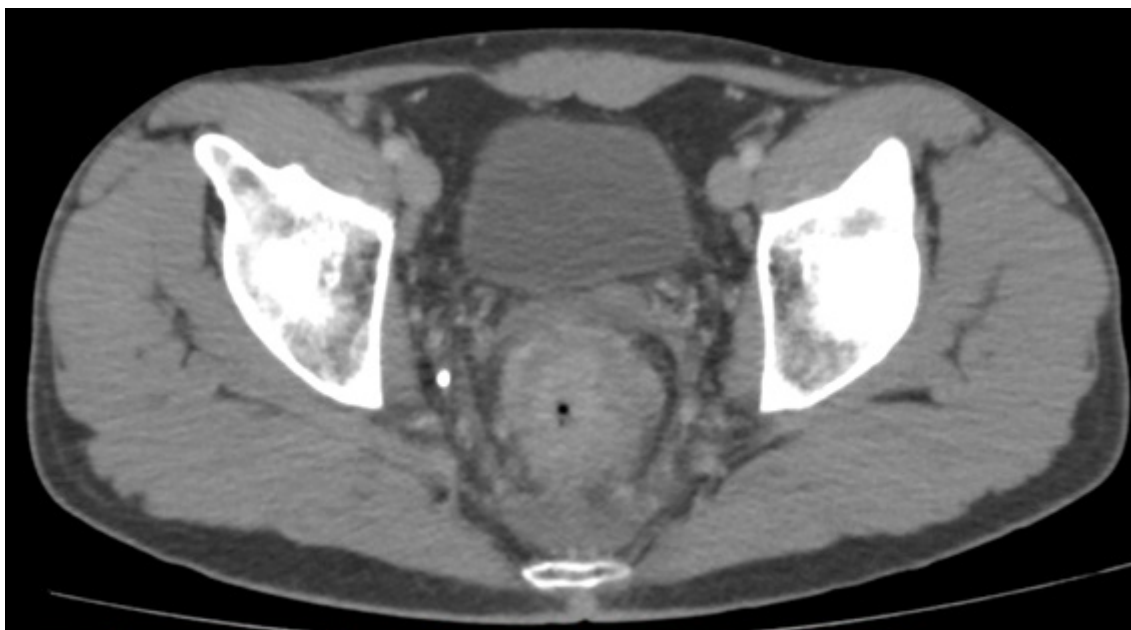
Díaz Candelas, Daniel Alejandro; Plaza Palacios, Gema; Picardo Gomendio, María Dolores; Gorini, Ludovica; Arellano González, Rodrigo; Wenzhong, Sun; Arteaga Peralta, Vladimir; de La Plaza Llamas, Roberto

Hospital Universitario, Guadalajara.

### Resumen

**Introducción:** Clásicamente se define el linfogranuloma venéreo como una úlcera genital asociada a la infección por *Chlamydia trachomatis* (biovariedades L1-L2-L3), con mayor frecuencia en países tropicales y subtropicales de recursos limitados, sin embargo, recientemente se ha visto un incremento en los diagnósticos de afectación anorrectal por esta causa en países con climas templados, altos ingresos y hombres que tienen sexo con hombres (HSH). Se puede asociar a coinfección por otra infección de transmisión sexual como en VIH y el tratamiento debe ser precoz con el fin de evitar complicaciones como fístulas o estenosis anorrectales. Presentamos un caso de linfogranuloma venéreo con afectación anorrectal en forma de masa rectal.

**Caso clínico:** Se trata de varón de 31 años sin antecedentes médicos ni quirúrgicos de interés. No tiene antecedentes familiares de enfermedad inflamatoria intestinal. Refiere relaciones HSH (> 10 parejas/año) como dato epidemiológico de interés. Acude a la consulta derivado por su médico de cabecera por presentar diarreas (5-10) con abundante moco y sangre intercalando con periodos cortos (2-3 días) de estreñimiento, tenesmo rectal e incontinencia a gases de 3 meses de evolución. En la exploración física es de hábito delgado, la exploración abdominal e inguinal es normal. El tacto rectal se palpa masa indurada que abarca casi toda la circunferencia del canal anal que impide progresar al recto con el dedo y es friable. No dolorosa. Ante la sospecha de masa rectal, se solicita analítica completa con marcadores tumorales (CEA y CA19,9) siendo todos los valores normales, TAC toracoabdominal constando la presencia de masa rectal con múltiples adenopatías perirrectales sugestiva de proceso neoplásico (fig. 1), y colonoscopia completa destacando en recto distal una afectación circunferencia de la mucosa que afecta la unión anorrectal, con una mucosa edematosa y áreas mamelonadas con presencia de erosiones, algunas redondeadas y otras serpiginosas con mucosa normal entre ellas (fig. 2). Se envían muestras para AP y microbiología. La AP destacó la presencia de mucosa de intestino grueso con aumento de infiltrado linfoplasmocitario en la lámina propia y la presencia de criptitis con aislados microabscesos. No se identifican disminución de la densidad glandular ni alteraciones arquitecturales; todo sugestivo de colitis activa moderada. Mediante PCR se detecta *Chlamydia trachomatis* L1-L3, así como también *Ureaplasma urealyticum*. Ante estos hallazgos, se diagnostica de linfogranuloma venéreo con afectación anorrectal, iniciando tratamiento con doxiciclina 100 mg 2 veces al día durante 21 días, se amplía el estudio serológico VIH, VHB y VHC siendo estos últimos negativos y se deriva a consulta de ITS para seguimiento. En revisión un mes después del tratamiento, el paciente presentó mejoría de la sintomatología anorrectal y ya no refería incontinencia a gases.



**Discusión:** Dado el incremento de esta patología en nuestro entorno, debemos incluir esta patología como parte del diagnóstico diferencial en el estudio de una masa anorrectal sintomática, además de conocer su tratamiento específico para no demorar el mismo.