



Cirugía Española



www.elsevier.es/cirugia

P-033 - INTERPOSICIÓN UTERINA ASOCIADA A *FLAP* DE TRANSPOSICIÓN GLÚTEO SUBCUTÁNEO PARA RECONSTRUCCIÓN PERINEAL URGENTE POR EVISCERACIÓN TRAS AMPUTACIÓN ABDOMINOPERINEAL (LUNA *FLAP*)

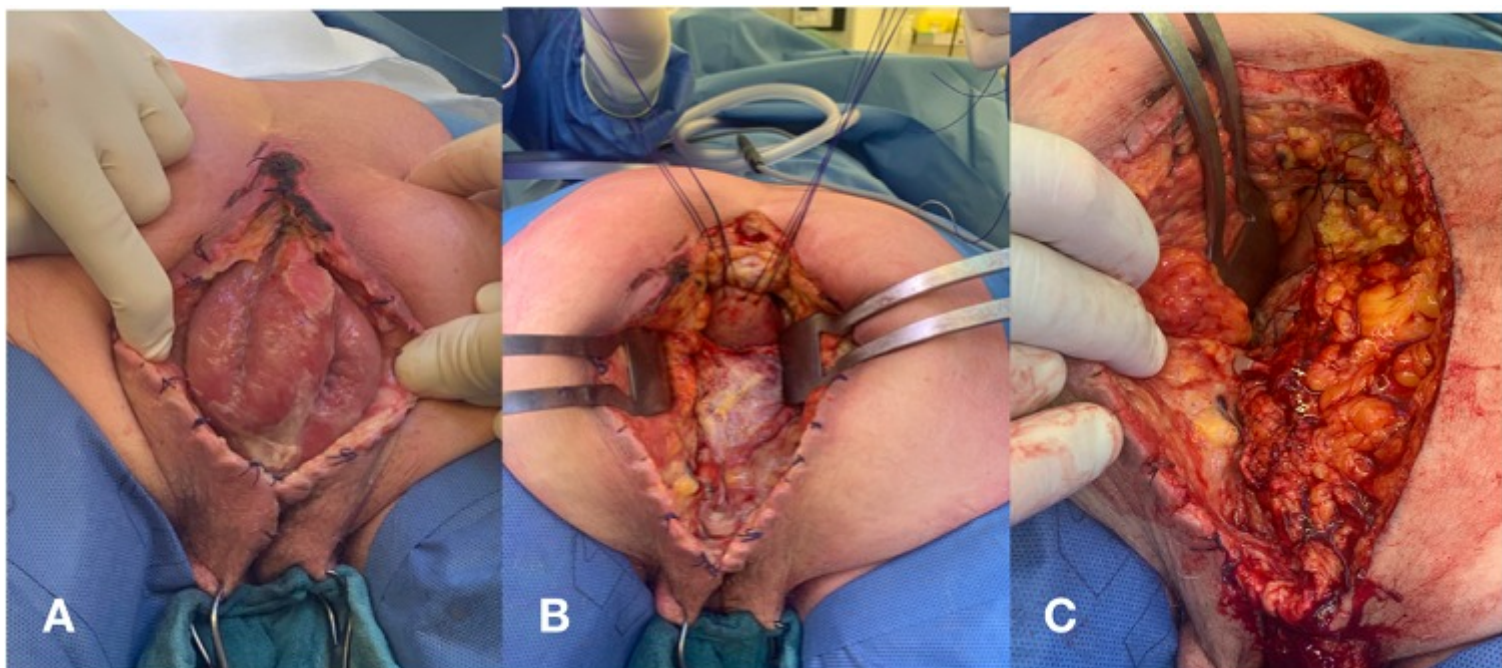
Benaiges Calvet, Cinta¹; Cuenca Gómez, Carlota¹; Romero Marcos, Juan M.¹; Bislenghi, Gabriele²; Delgado Rivilla, Salvadora¹; D'hoore, Andre²

¹Hospital Universitari Mútua Terrassa, Terrassa; ²UZ Leuven, Leuven.

Resumen

Introducción: La amputación abdominoperineal (AAP) es una técnica quirúrgica extendida que asocia una morbilidad no desdeñable. Entre las complicaciones del posoperatorio inmediato destaca la evisceración perineal, que aún y siendo muy poco frecuente, constituye una emergencia quirúrgica y su reparación supone un reto para el cirujano. A continuación presentamos un caso de evisceración perineal 20 días tras AAP por carcinoma rectal.

Caso clínico: Una mujer de 60 años fue intervenida de AAP por recidiva de carcinoma rectal tratado con quimiorradioterapia neoadyuvante. No hubo incidencias durante la cirugía y en el posoperatorio únicamente presentó secreción serosa a través de la herida perineal que se resolvió con cuidados tópicos. Fue dada de alta a los 10 días de la intervención. Reconsultó a urgencias a los 10 días por discomfort abdominal y drenaje perineal. A la exploración se evidenció una evisceración de asas de intestino delgado a través de la herida perineal contenidas por la sutura cutánea, indicándose cirugía urgente. La paciente fue intervenida en posición de decúbito prono (Jack-knife) mediante abordaje perineal. No se evidenciaron signos de infección intraperitoneal. Tras reducir el contenido intestinal herniado, se obliteró el defecto pélvico mediante el útero, forzando su retroflexión y fijándolo al cóccix. Posteriormente, se cubrió el tejido celular subcutáneo con un *flap* de transposición semicircular glúteo subcutáneo (Luna *flap*).



Discusión: La AAP para cáncer de recto se asocia con una importante morbilidad perineal, debido principalmente al gran defecto creado tras la resección. La radioterapia neoadyuvante en estadios avanzados dificulta, además, la cicatrización de la herida quirúrgica. La evisceración perineal es una complicación rara que constituye una emergencia quirúrgica. Se han descrito diferentes técnicas de cierre perineal con la intención de prevenir estos problemas, pero actualmente continúa siendo tema de debate, ya que no existe suficiente evidencia que demuestre que una técnica sea superior a las demás. Tradicionalmente, el cierre primario se emplea en defectos pequeños, reservándose el uso de mallas biológicas y *flaps* para reparar escisiones mayores. En nuestra paciente se descartó la colocación de material protésico por el riesgo de contaminación, optándose por la interposición uterina a modo de refuerzo del suelo pélvico. Se construyó un *flap* con intención de aportar tejido viable para un cierre seguro. El Luna *flap* se puede utilizar en el manejo urgente, ya que es sencillo, por lo que no requiere de la experiencia de un cirujano plástico. Se trata de un colgajo subcutáneo de pequeño tamaño, transferido desde una de las nalgas. Está irrigado por vasos perforantes del músculo glúteo y, una vez desepitelizado y diseccionado hasta la fascia glútea, se moviliza hacia la línea media. El cierre de piel se sitúa en la línea media, evitando crear cicatrices adicionales o morbilidad en la zona donante. Las complicaciones tras una AAP no deben de ser subestimadas. Es necesario establecer un consenso para el cierre de defectos perineales, tanto en cirugía programada como urgente. El cierre con interposición de útero y Luna *flap* ha resultado factible y seguro para la reparación urgente de una evisceración perineal.