



# Cirugía Española



[www.elsevier.es/cirugia](http://www.elsevier.es/cirugia)

## P-384 - FÍSTULA ILEODUODENAL TRAS COLECTOMÍA DERECHA ¿ES POSIBLE EL MANEJO NO OPERATORIO?

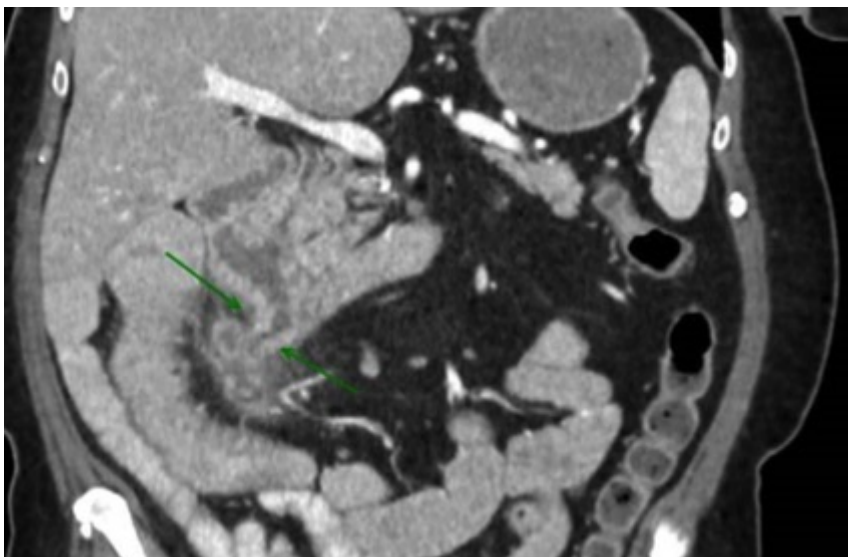
Mirón Fernández, Irene; Romacho López, Laura; Carrasco Campos, Joaquín; Ruiz López, Manuel; González Poveda, Iván; Mera Velasco, Santiago

Hospital Regional Universitario Carlos Haya, Málaga.

### Resumen

**Introducción:** Las complicaciones tras una cirugía resectiva de colon son ampliamente conocidas (sangrado, dehiscencia, lesión ureteral, íleo paralítico, absceso intraabdominal, infección de herida). Si bien, en ocasiones encontramos complicaciones más infrecuentes. Presentamos el caso de una paciente que desarrolló una fístula íleo-duodenal en el posoperatorio tardío.

**Caso clínico:** Mujer de 64 años, diagnosticada de neoplasia de ciego. Se realizó hemicolectomía derecha abierta. Posoperatorio inmediato sin incidencias. Resultado de adenocarcinoma poco diferenciado e infiltrante con márgenes libres, afectación de 8/23 ganglios (pT3N2bMx). Inicia tratamiento con Xelox. A los 4 meses, la paciente comienza con dolor abdominal por lo que se realiza un TAC que muestra una fístula entre el muñón ileal de la anastomosis y la tercera porción duodenal, con una colección adyacente en la fascia pararenal derecha. Se instaura antibioterapia y se realiza EDA que evidencia a 2 cm de la papila orificio fistuloso de unos 5-6 mm con salida de heces por el mismo. Las biopsias resultan negativas. TAC control con resolución de la colección. Se decide colocación de clip ovesco OSTC vía endoscópica. Previo al inicio de tolerancia, se realiza nuevo TAC que ve persistencia del paso de contraste. Una nueva endoscopia continúa objetivando el orificio fistuloso detrás de ovesco por lo que se coloca hemoclip. La paciente inicia tolerancia y es dada de alta. A los 2 meses en TAC de control con contraste oral no se evidencia fístula.



**Discusión:** Las fístulas enteroentéricas tras cirugía abdominal son una infrecuente complicación. En nuestra paciente la unión del muñón del intestino delgado a la tercera porción duodenal podría haberse debido al decúbito de las grapas que se utilizan para la sección del asa intestinal. Hace años este tipo de complicación habría condicionado a la paciente una reintervención quirúrgica, sin embargo, actualmente contamos con otras formas de tratamiento más conservador como la terapéutica endoscópica que debemos valorar.