




Cirugía Española



www.elsevier.es/cirugia

P-356 - CARCINOMA BASOCELULAR PERIANAL: UNA FORMA INFRECUENTE DE PRESENTACIÓN

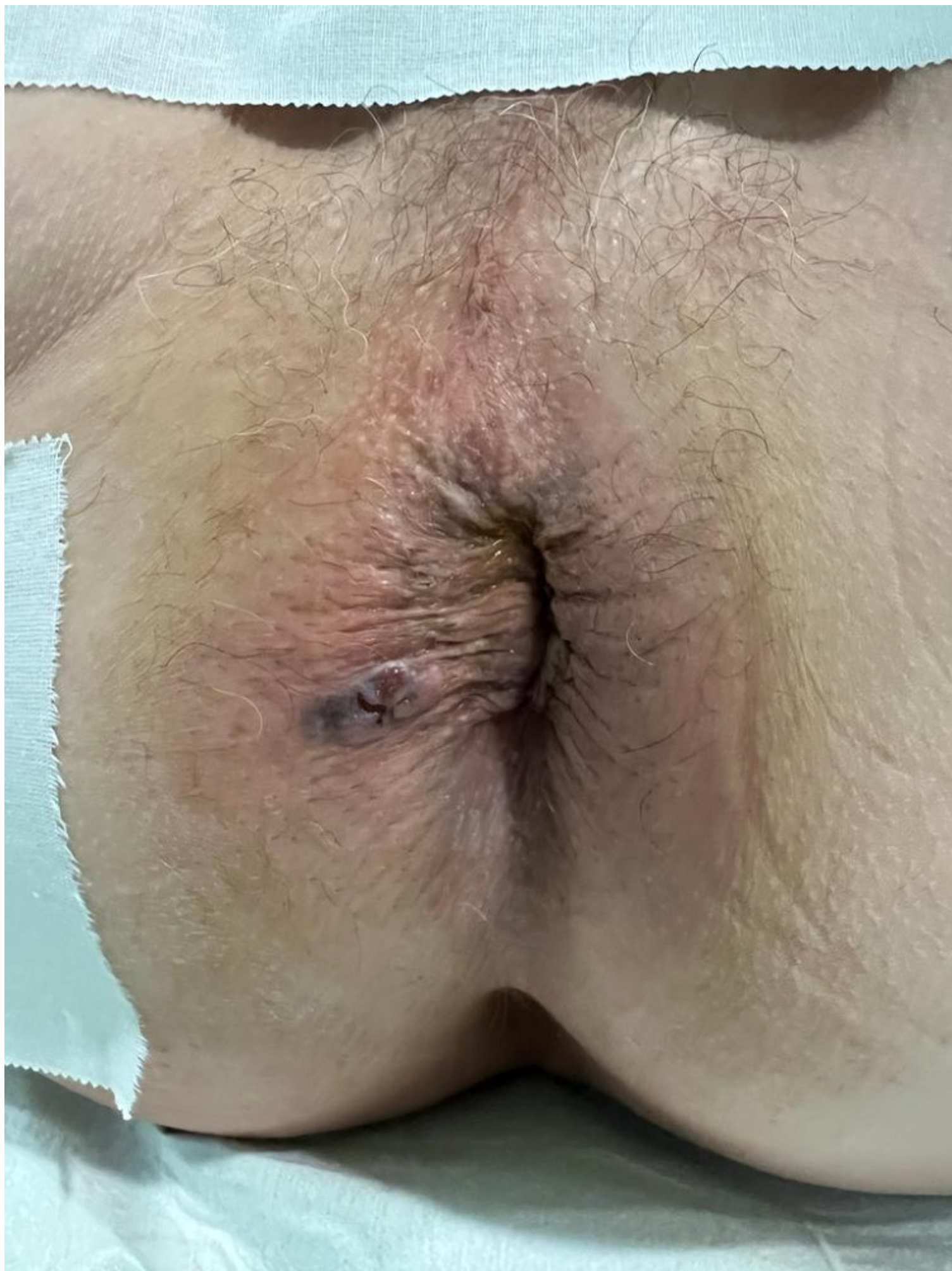Ambrona Zafra, David; Pérez Farré, Silvia; Rufas, María; Vargas Ramos, Johanna del Pilar; Hernández Ruiz, Eugenia; Sierra Grañón, José Enrique; Olsina Kissler, Jorge Juan

Hospital Universitari Arnau de Vilanova, Lleida.

Resumen

Introducción: El carcinoma basocelular (CB) es la neoplasia maligna más frecuente de la piel y suele aparecer en zonas de alta exposición a radiación ultravioleta. En la región perianal es muy infrecuente su localización, representando menos del 0,3% del total de los casos.

Caso clínico: Se presenta el caso de un varón de 77 años, sin antecedentes médicos de interés, diagnosticado en consultas de dermatología a raíz de clínica de prurito anal y sensación de tumoración. Se visualiza tumoración en margen anal derecho en forma de lesión plana verrucosa de aproximadamente 2×1 cm, realizando punch con biopsia. La biopsia cutánea realizada confirma el diagnóstico de carcinoma basocelular pigmentado. Se realizó TAC toraco-abdominal y resonancia rectal que descarta diseminación de la enfermedad. Dadas las características de la lesión cercana al ano, se remite a consultas de proctología para exéresis de la lesión. Se realizó exéresis con márgenes > 5 mm por lado hasta tejido subcutáneo con sección de escasas fibras de esfínter anal externo, con cierre cutáneo primario. El paciente fue dado de alta antes de las 24 h posoperatorias, y no hubo complicaciones posoperatorias. No presenta incontinencia en el seguimiento al primer mes posoperatorio, cierre completo de la herida perianal. La anatomía patológica de la muestra confirmó un carcinoma basocelular nodular con microcalcificaciones y focos de diferenciación escamosa, con ausencia de permeación perineural, con márgenes de resección libres de enfermedad.



Discusión: El carcinoma basocelular de la región perianal es una neoplasia poco común cuyo tratamiento habitualmente salvo casos avanzados es la resección con márgenes libres de enfermedad (recomendados > 5 mm). La tasa de recurrencia después de una exéresis estándar con márgenes oncológicos amplios es baja, oscilando del 0-29%. Entre los factores que representan un mayor riesgo de recidiva se encuentran tamaño > 2 cm o la presencia de lesiones con apariencia microscópica infiltrativa, micronodular o morfeiforme, así como el retraso diagnóstico-terapéutico.