



Cirugía Española



www.elsevier.es/cirugia

P-354 - APENDICOPATÍA NEUROGÉNICA COMO DIAGNÓSTICO DIFERENCIAL DE TUMORACIÓN APENDICULAR: A PROPÓSITO DE UN CASO

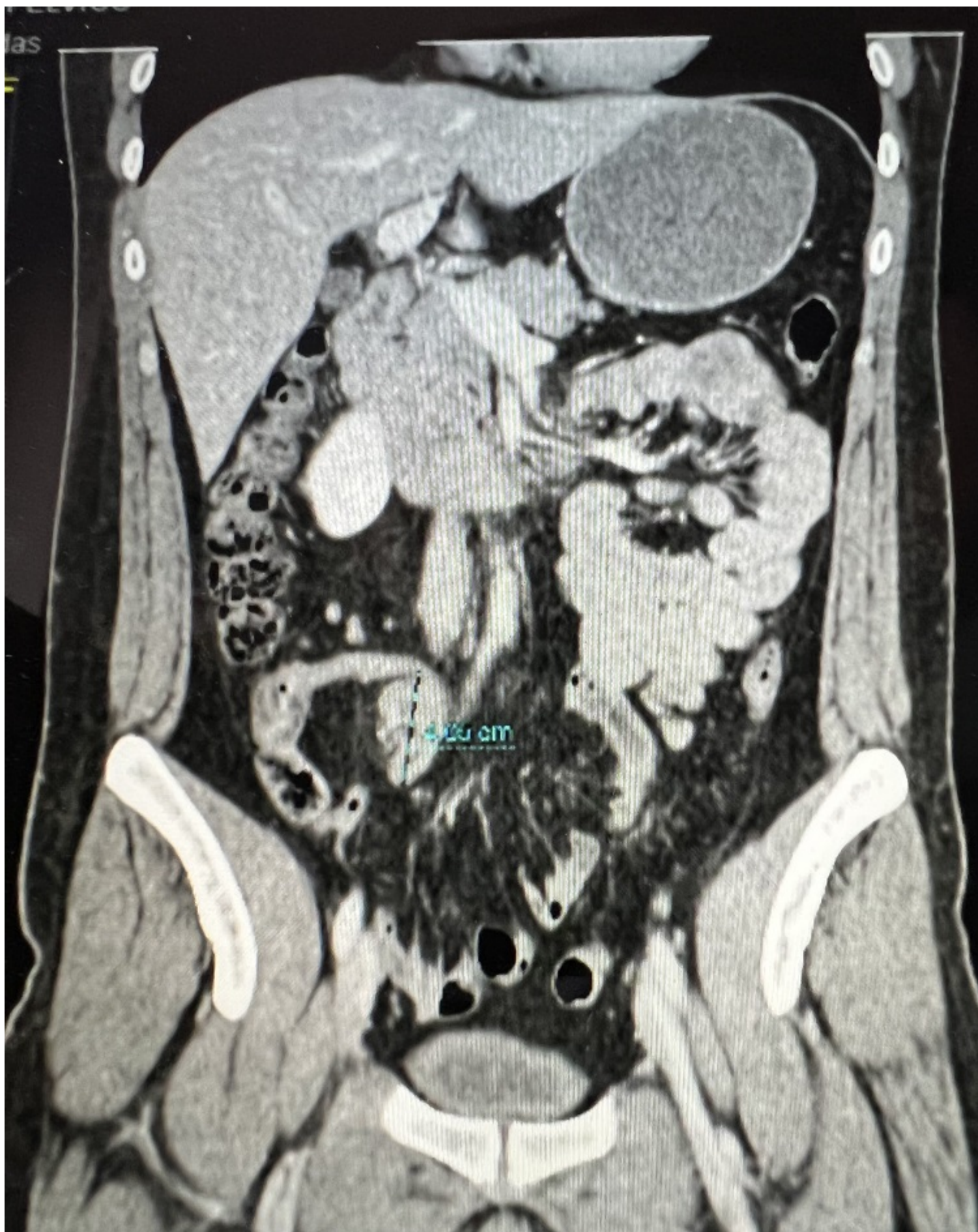
Abad Camacho, Mayra; Montcusi Ventura, Blanca; Martínez Sola, Ana; Pascual Damieta, Marta; Alonso Gonçalves, Sandra; Salvans Riuz, Silvia; Jiménez Toscano, Marta; Pera Román, Miguel

Hospital del Mar, Barcelona.

Resumen

Introducción: La apendicopatía neurogénica es una enfermedad poco conocida. La edad media de presentación es de 27 ± 12 años, y es más frecuente en varones. La clínica habitual constituye dolor en fosa ilíaca derecha recurrente y duradero, pero en algunas ocasiones se puede diagnosticar como un hallazgo incidental de una tumoración apendicular en una prueba de imagen. El diagnóstico se confirma después de su análisis histológico e inmunohistoquímico. El espectro va desde una hiperplasia intramucosa con luz apendicular intacta, que con frecuencia coexiste crecimiento nervioso a nivel de las capas submucosa y muscular, hasta una obliteración axial del apéndice formada por proporciones variables de tejido fibroso y fibras nerviosas. La inmunohistoquímica revela células fusiformes positivas para S-100 o proliferación de células de Schwann en ausencia de inflamación. Se presenta el caso de un paciente que fue diagnosticado de apendicopatía neurogénica tras hallazgo incidental de tumoración apendicular en una TC y realización de apendicectomía.

Caso clínico: Varón de 31 años, fumador, con único antecedente de orquiectomía derecha por tumor germinal testicular no seminoma mixto, actualmente libre de enfermedad y en seguimiento por Oncología. En una TC de control se identificó una lesión en el extremo distal del apéndice de $16 \times 27 \times 40$ mm (imagen adjunta). La analítica reveló la cromogranina A discretamente elevada de 135,6 ng/mL. En la colonoscopia se observó el orificio apendicular prominente y obliterado. Se presentó el caso en el Comité Multidisciplinar y se indicó la intervención quirúrgica. Bajo abordaje laparoscópico se objetivó una tumoración apendicular en el extremo distal con la base preservada y se realizó la apendicectomía. El posoperatorio cursó sin complicaciones y el paciente fue dado de alta a las 24 horas de la intervención. En el estudio anatomopatológico se identificó una zona de obliteración fibroadiposa distal con engrosamiento nodular con acúmulo de células fusiformes de estirpe neurogénica. La inmunohistoquímica informó de la presencia de proteína S-100, cromogranina y queratinas AE1/AE3. Estos hallazgos fueron compatibles con apendicopatía neurogénica.



Discusión: La apendicopatía neurogénica es una entidad prácticamente desconocida que simula una apendicitis aguda o una tumoración apendicular. La apendicectomía laparoscópica es un tratamiento seguro y exitoso con mejoría clínica después de la cirugía.