



# Cirugía Española



[www.elsevier.es/cirugia](http://www.elsevier.es/cirugia)

## P-344 - A PROPÓSITO DE UN CASO: TÉCNICA QUIRÚRGICA, COLGAJO V-Y EN TUMOR DE BUSCHKE LÖWENSTEIN O CONDILOMA ACUMINADO GIGANTE

Nieto Sánchez, Marta; Hurtado Pardo, Luis; Sancho Muriel, Jorge; Plazas López, David; Menéndez Jiménez, Miriam; Guerrero Antolino, Pablo; Quevedo Cruz, David; Flor Lorente, Blas

Hospital Universitario La Fe, Valencia.

### Resumen

**Introducción:** El condiloma acuminado gigante o tumor de Buschke Löwenstein pertenece al grupo de los carcinomas verrugosos. Se trata de una entidad poco frecuente, de crecimiento lento que está relacionada con la infección por papilomavirus humano. Otros factores predisponentes son la mala higiene, la promiscuidad, la presencia previa de vegetaciones venéreas o el tratamiento con inmunosupresores. Suele ser más frecuente en varones y tiene un pico de incidencia entre la cuarta y sexta décadas de la vida. En cuanto a la localización del tumor, en hombres suele localizarse sobre todo en pene, región anorrectal o uretra; mientras que en las mujeres la localización más frecuente es la vulvar. Aunque se trata de un tumor histológicamente benigno, en ocasiones puede tener un comportamiento maligno, presentando transformación maligna hacia carcinoma de células escamosas. Existe una amplia variedad de tratamientos que pueden ser utilizados a nivel local con tratamientos tópicos como podofilino, crioterapia, láser CO<sub>2</sub>, radioterapia o electrocoagulación; sin embargo, todos ellos suelen ser poco eficaces, tratándose en la mayoría de los casos refractarios o de gran tamaño con tratamiento quirúrgico. Dada la alta recurrencia a nivel local suelen recomendarse resecciones con un margen amplio de tejido sano. Un recurso quirúrgico útil en los casos que impliquen gran resección del margen anal puede ser el colgajo tipo V-Y.

**Caso clínico:** Presentamos el caso de un varón de 23 años con antecedentes de trasplante bipulmonar en 2018 por fibrosis quística DELTA F508 y en tratamiento con inmunosupresores. Acude a consulta remitido desde Dermatología por tumoración de gran tamaño a nivel perianal de tipo condilomatoso que ha fracasado con tratamiento conservador. Se realiza análisis del genotipo de papilomavirus identificando genotipo 11 de bajo riesgo. A la exploración física en nuestras consultas presenta un gran condiloma acuminado en región perianal sin afectación del canal anal. Se propone entonces para intervención quirúrgica. Se realiza exéresis circunferencial de 360 grados, con resección completa de la tumoración y con margen externo de piel sana de 1cm. Se realiza sección de mucosa de canal anal de manera circunferencial. Se confeccionan colgajos V-Y de manera bilateral. Se realiza sutura con puntos sueltos de Dexon 3/0 a nivel cutáneo-anal y con puntos sueltos de seda 0 para fija colgajos V-Y. En el posoperatorio inmediato no se producen complicaciones relevantes. Actualmente el paciente está en seguimiento en consultas externas sin complicaciones locales a nivel del colgajo.

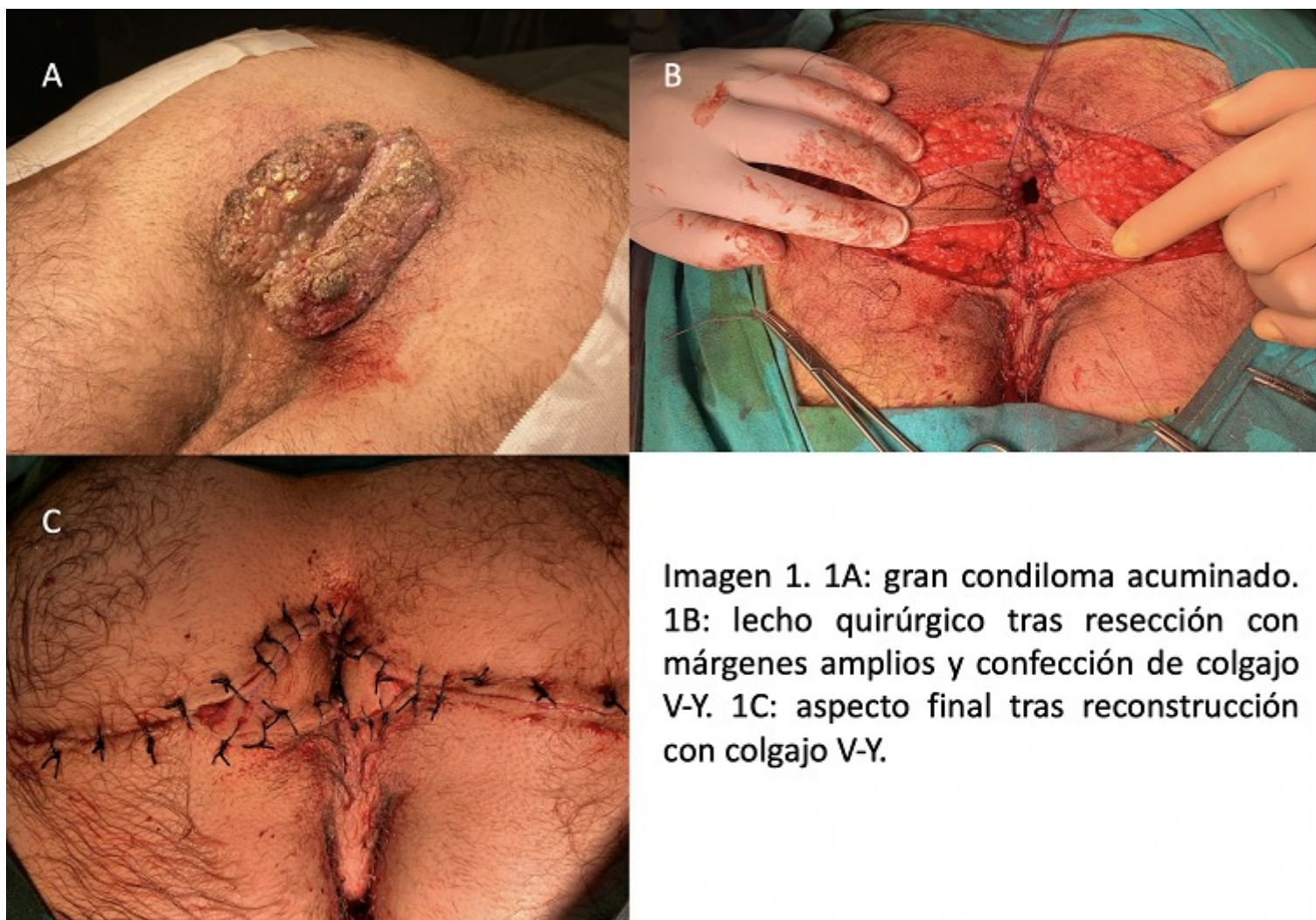


Imagen 1. 1A: gran condiloma acuminado. 1B: lecho quirúrgico tras resección con márgenes amplios y confección de colgajo V-Y. 1C: aspecto final tras reconstrucción con colgajo V-Y.

**Discusión:** Dada la baja incidencia de este tipo de tumores no existe un consenso sobre el tratamiento más adecuado, siendo necesario la individualización de cada caso. En nuestra experiencia, la reconstrucción con el colgajo V-Y puede ser de gran utilidad en exéresis de gran volumen.