



Cirugía Española



www.elsevier.es/cirugia

P-331 - EXÉRESIS DE TUMOR PÉLVICO (MIOFIBROBLASTOMAS EXTRAMAMARIO) TRAS PLANIFICACIÓN 3D Y ABORDAJE ROBÓTICO

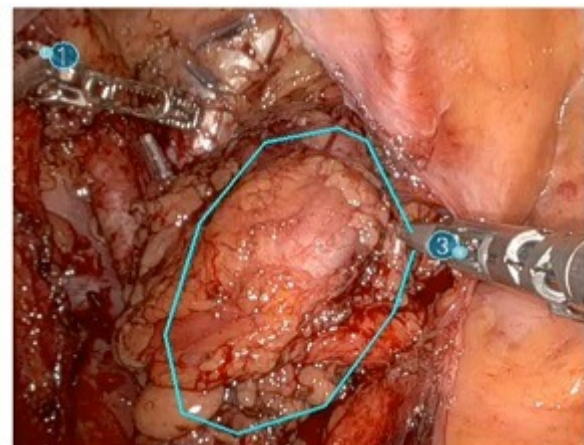
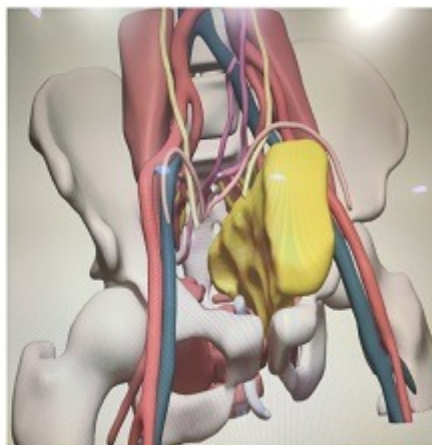
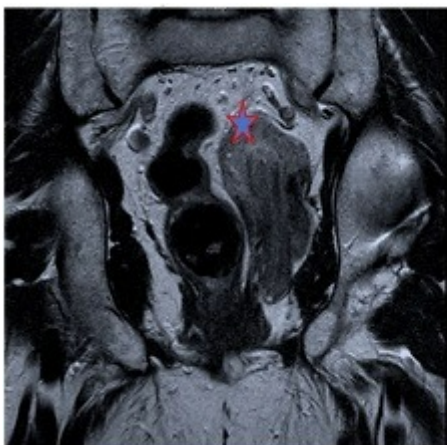
Gómez, Nuria; Barzola, Ernesto; Julia, David; Ortega, Nuria; Planellas, Pere; Pigem, Anna; Delisau, Olga; Farrés, Ramón

Hospital Universitari Doctor Josep Trueta, Girona.

Resumen

Introducción: Los miofibroblastomas extramamarios son raros y benignos. La cirugía es el tratamiento de referencia. El objetivo del presente caso es presentar un caso clínico que tras la reconstrucción 3D y planificación quirúrgica nos permitió realizar la exéresis completa de la lesión por abordaje robótico.

Caso clínico: Paciente de 65 años con antecedentes de HTA, coleditiasis, refiere dolor pélvico, que tras estudio de RMN presenta una lesión tumoral de suelo pélvico (fig. 1). Se realiza reconstrucción en 3D que nos permite el diseño de la estrategia quirúrgica (fig. 2); finalmente, se decide realizar exéresis de la lesión con sistema robótico Da Vinci (fig. 3) según el siguiente protocolo: Se coloca 5 trócares robóticos y se comienza con la medialización del sigma hasta de uréter izquierdo, se procede al abordaje paravesical izquierdo, sección de conducto deferente izquierdo, localización y control de vasos iliacos externos e internos, se encuentra la lesión de aspecto no infiltrativo que limita la pared lateral pélvica, espacio pararrectal y paravesical izquierdo, se consigue la movilización adyacente a los músculos elevadores y se completa la exéresis de la lesión, control de hemostasia y extracción de pieza por incisión Pfannestiel protegido. Posoperatorio sin incidencias, alta PO a los 4 días. AP: Las células son positivas para desmina, actina, CD34 y de manera focal para receptores de estrógenos y progesterona sugiere lesión compatible con miofibroblastoma extramamario.



Discusión: Los miofibroblastomas extramamarios tienen un posible origen embriológico a lo largo de la línea embriónica mamaria. El diagnóstico diferencial es difícil debido a su rareza, se ha sugerido un factor hormonal en su patogénesis dada su tendencia a presentarse en varones de edad avanzada, algunos de los

cuales estaban recibiendo algún tipo de tratamiento hormonal. El riesgo de recurrencia es muy bajo tras la cirugía. Las nuevas tecnologías en la cirugía como la planificación 3D y cirugía robótica nos permiten una planificación por abordaje mínimamente invasivo de lesiones mesenquimales en localizaciones complejas. Reportamos el primer caso de miofibroblastoma extramamario pélvico en la literatura, resecado con sistema robótico Da Vinci.