



# Cirugía Española



[www.elsevier.es/cirugia](http://www.elsevier.es/cirugia)

## V-210 - PANCREATECTOMÍA CENTRAL, UNA ALTERNATIVA QUIRÚRGICA PARA PRESERVAR LA FUNCIÓN PANCREÁTICA

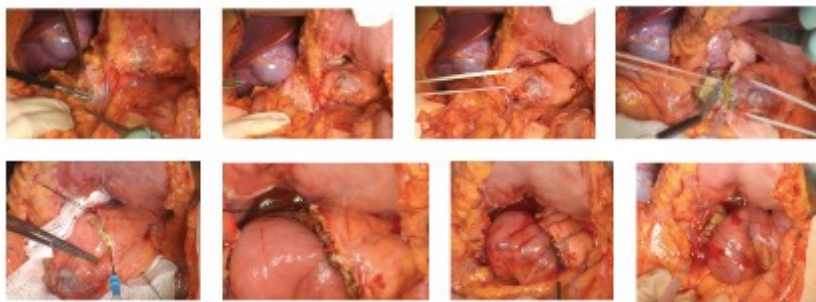
de Jesús Gil, Ángela; García Fernández, Noelia; Marín Gómez, Luis Miguel; Cepeda Franco, Carmen; Bernal Bellido, Carmen; Álamo Martínez, Jose María; Suárez Artacho, Gonzalo; Gómez Bravo, Miguel Ángel

Hospital Universitario Virgen del Rocío, Sevilla.

### Resumen

**Introducción:** El tratamiento quirúrgico de los tumores de cuello y cuerpo de páncreas habitualmente consiste en la enucleación o la realización de una pancreatectomía formal. La pancreatectomía proximal o distal conllevan una pérdida significativa de tejido pancreático normal en comparación con la pancreatectomía central (PC), que surge como alternativa con el fin de preservar la función endocrina y exocrina del páncreas.

**Caso clínico:** Presentamos el caso de un varón de 13 años, asintomático, con hallazgo incidental en ecografía de masa pancreática sugestiva de pseudoquiste de 10 × 10 mm. Inicialmente se realizó seguimiento, pero durante el mismo se objetivó crecimiento de la lesión. La resonancia magnética reveló masa pancreática en cuerpo de 18 × 20 mm, hipointensa en T1 e hiperintensa en T2 con componente sólido, sugestivo de tumor pseudopapilar. Tras valoración en comité multidisciplinar se decidió tratamiento quirúrgico mediante PC por abordaje abierto. Se realizó resección central del páncreas incluyendo el tumor con márgenes de al menos 1 cm, guiado por ecografía intraoperatoria. El páncreas proximal fue tratado con radiofrecuencia monopolar y plastia yeyunal, con el fin de minimizar el riesgo de fístula pancreática posquirúrgica. El muñón del páncreas distal fue tratado mediante una pancreático-yeyuno anastomosis con técnica de Blumgart y con reconstrucción en Y de Roux retrocólica. La evolución posoperatoria fue favorable, sin evidencia de fístula pancreática posquirúrgica ni otras complicaciones. Fue alta a domicilio en el 10º día PO. La anatomía patológica evidenció tumor sólido pseudopapilar de páncreas de 2,5 cm.



**Discusión:** La pancreatectomía central representa una alternativa atractiva frente a resecciones pancreáticas más radicales para neoplasias benignas de páncreas. Esta modalidad tiene las ventajas de preservar la integridad del tracto gastrointestinal y la función esplénica, así como la máxima función endocrina y exocrina del páncreas evitando una resección extendida del páncreas, con una morbilidad aceptable y una mortalidad mínima, pudiendo realizarse mediante abordaje mínimamente invasivo con las ventajas que ello aporta.