



Cirugía Española



www.elsevier.es/cirugia

P-299 - TRAYECTO ABERRANTE DE ARTERIA HEPÁTICA DERECHA DURANTE COLECISTECTOMÍA LAPAROSCÓPICA

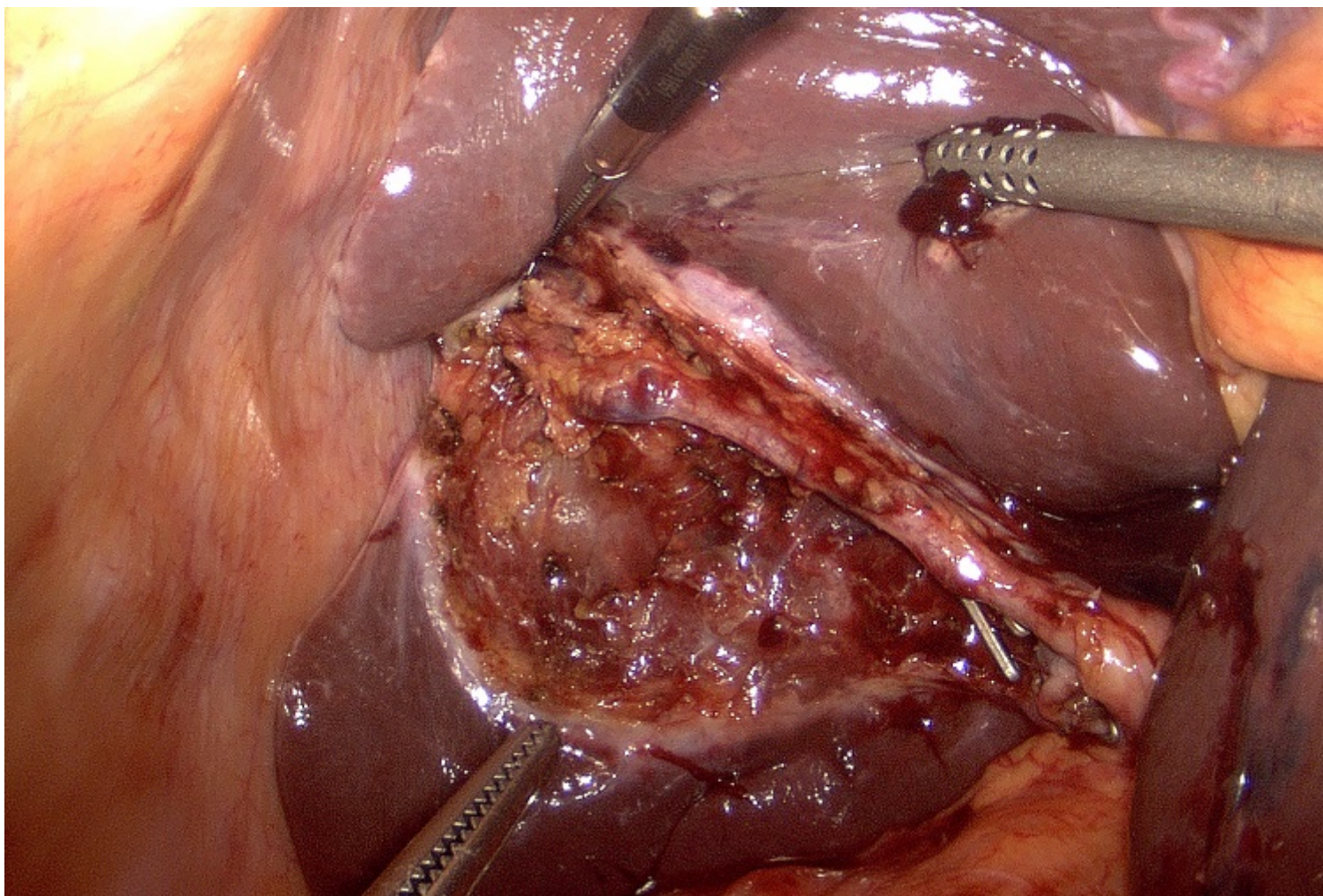
Pinillos Somalo, Ana; Fernández, Ivan; Vallejo, Cristina; Pinillos, Esteban; Escudero, Blanca; García Tejero, Aitana

Hospital San Pedro de La Rioja, Logroño.

Resumen

Introducción: Las lesiones iatrogénicas de la vía biliar (LIVB) tras colecistectomía son situaciones clínicas complejas con una importante morbilidad. En ocasiones se asocian a lesiones vasculares, especialmente de la arteria hepática derecha (AHD), que cruza la vía biliar principal hacia el lóbulo hepático derecho (LHD). Nuestro objetivo es presentar una paciente que se intervino de colecistectomía electiva en nuestro centro por colelitiasis sintomática y que durante la intervención se identificó un trayecto aberrante de la AHD que pudo haber sido lesionado con facilidad.

Caso clínico: Paciente de 75 años con antecedentes de gastrectomía subtotal laparoscópica por neoplasia gástrica en 2017 libre de enfermedad que se intervino de colecistectomía laparoscópica programada por colelitiasis sintomática. Posición francesa y creación de neumoperitoneo a través de Hasson umbilical. Colocación de 2 trocres de 5 mm y otro de 11 mm. Se identifica Hartman y se realiza disección del triángulo de Calot, con disección del conducto cístico y de la arteria cística, donde se observa una estructura vascular pulsátil de grueso calibre que asciende paralela a la vesícula y presenta dos ramas hacia la vesícula hasta penetrar en parénquima hepático. Se realiza sección entre clips de conducto cístico y de las 2 ramas de arteria cística (*critical view*). Se realizó colecistectomía respetando la arteria hepática sin incidencias ni apertura de la vesícula biliar. El tiempo quirúrgico fue de 45 minutos sin sangrado, la paciente fue dada de alta a las 24 horas sin incidencias y la AP final fue de benignidad.



Discusión: La colecistectomía laparoscópica (CL) es la técnica quirúrgica de elección en la litiasis vesicular siendo uno de los procedimientos realizados con mayor frecuencia en el ámbito de la cirugía general. Las LIVB y/o vasculares asociadas suponen una importante morbilidad y mortalidad requiriendo tratamientos complejos y costosos, por ello es sumamente importante sistematizar esta técnica. Para realizar la CL con seguridad se introdujo la visión crítica de seguridad, propuesta por Strasberg en 1995 y que hoy en día se ha convertido en el “*gold estándar*” de la vía biliar. Hoy en día existen otros métodos como el uso de la fluorescencia con verde de indocianina para ayudar al cirujano a identificar las estructuras biliares y realzar una colecistectomía de seguridad, aunque su uso todavía no está estandarizado.