



Cirugía Española



www.elsevier.es/cirugia

P-243 - ICTERICIA OBSTRUCTIVA SECUNDARIA A NEOPLASIAS MALIGNAS DEL HILIO HEPÁTICO DIFERENTES AL COLANGIOCARCINOMA HILIAR

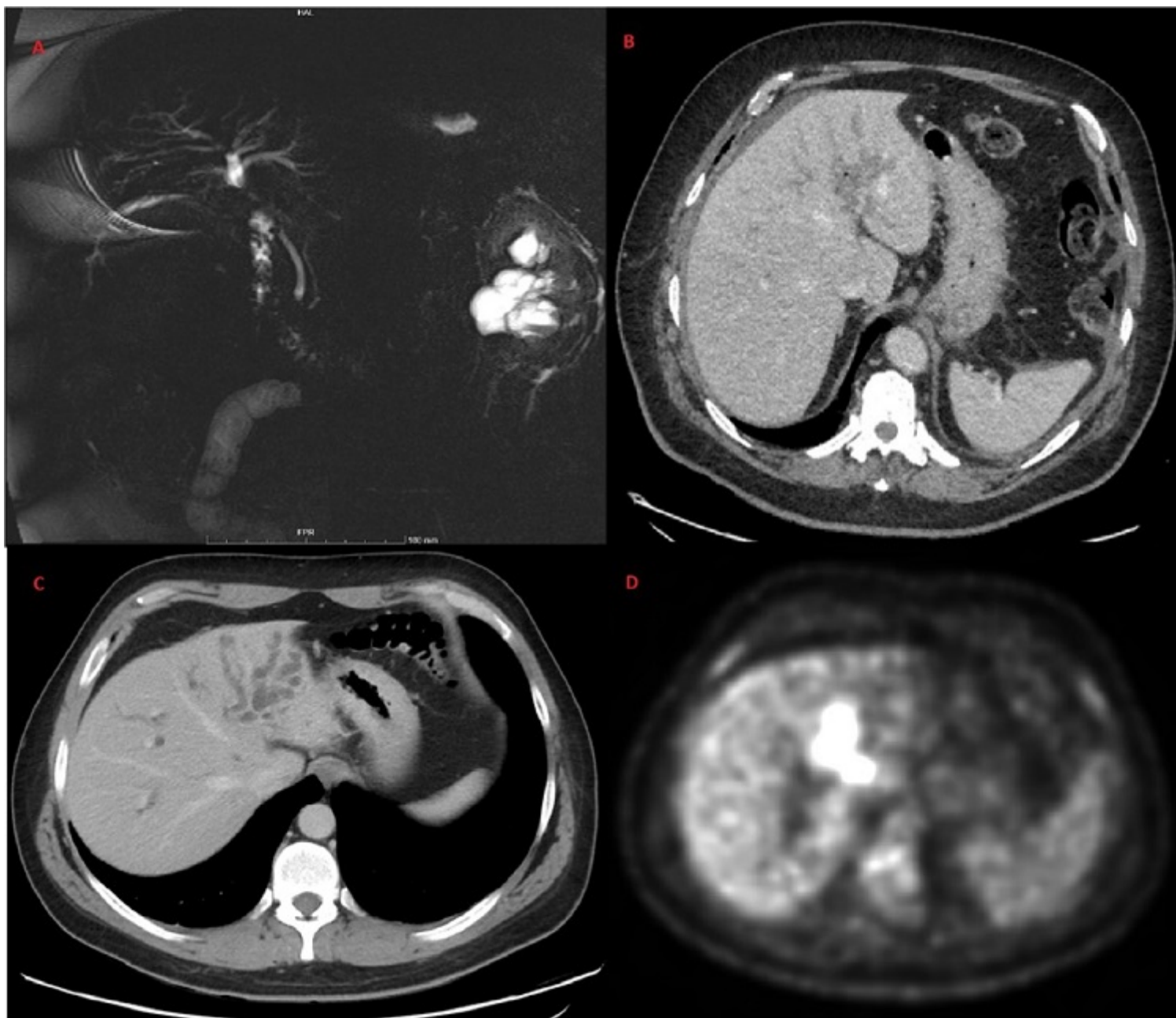
Navarro Barrios, Álvaro; López Conesa, Asunción; Brusadin, Roberto; López López, Víctor; Gómez Valles, Paula; Cayuela Fuentes, Valentín; Sánchez Esquer, Ignacio; Robles Campos, Ricardo

Hospital Universitario Virgen de la Arrixaca, Murcia.

Resumen

Introducción: Ante la presencia de una ictericia progresiva e indolora, con estenosis en la bifurcación de los conductos hepáticos de origen maligno, el diagnóstico más probable es el colangiocarcinoma hiliar o tumor de Klatskin. Presentamos 2 pacientes que se intervinieron ante la sospecha de un colangiocarcinoma hiliar y cuyo resultado patológico definitivo fue de tumor neuroendocrino (TNE) y linfoma B difuso de célula grande (LBDCG). Presentación de los casos clínicos y revisión de la literatura.

Casos clínicos: Caso 1: varón de 68 años que consulta por elevación de bilirrubina hasta 10 mg/dl. Se realizan TC, colangiorresonancia magnética y PET-TC que informan de dilatación de radicales biliares intrahepáticos de predominio izquierdo con foco hipermetabólico en hilio hepático que parece corresponder a trayecto biliar, así como lesión nodular sugestiva de adenopatía localizada entre vena cava y páncreas, que no descartan malignidad (Imagen). Ante la sospecha de tumor de Klatskin, se interviene de forma programada realizándose hepatectomía izquierda con resección de caudado más hepaticoyeyunostomía en Y de Roux a conducto hepático derecho. En la anatomía patológica, se evidencia un TNE de alto grado de vía biliar con margen afecto y un ganglio afecto. Se propone tratamiento adyuvante con cisplatino-etopósido recibiendo posteriormente radioterapia por cirugía R1. En la última revisión, 20 meses tras la cirugía, el paciente no presenta evidencia de recidiva. Caso 2: varón de 35 años que consulta por ictericia indolora con bilirrubina total hasta 12 mg/dl. Se realiza estudio mediante TC y colangiorresonancia magnética que evidencian un proceso obstructivo biliar de origen central con infiltración en S IV de alta sospecha para proceso neoplásico biliar con adenopatías locorregionales. Además, la PET-TC muestra incremento metabólico patológico en lesión hipodensa descrita en hilio hepático, que condiciona dilatación de la vía biliar y adenopatías adyacentes, que no descartan etiología maligna (Imagen). Ante la sospecha de tumor de Klatskin, se interviene de forma programada hallando múltiples adenopatías y una tumoración a nivel de vía biliar izquierda con retracción del hilio hepático. Se realiza linfadenectomía desde tronco celíaco a hilio hepático y retropancreática, hepatectomía izquierda con resección de vía biliar y reconstrucción con hepaticoyeyunostomía en Y de Roux. En la anatomía patológica, se evidencia un LBDCG. Ante estos hallazgos, se inicia tratamiento poliquimioterápico según el esquema CHOP (ciclofosfamida, doxorubicina, vincristina y prednisona), que está administrándose en la actualidad.



Discusión: Hasta la actualidad, se han descrito 36 casos en la literatura de tumor neuroendocrino de vía biliar principal. La forma de presentación más frecuente es la ictericia obstructiva, siendo la zona más frecuentemente afectada el conducto hepático común. En cuanto a los linfomas, se han descrito 41 casos, siendo la histología más frecuente el linfoma no Hodgkin del subtipo LBDCG. La forma de presentación más frecuente es ictericia obstructiva de curso agudo. El diagnóstico diferencial de las neoplasias de las vías biliares con otras causas de ictericia obstructiva es difícil dada la baja rentabilidad de las pruebas diagnósticas citológicas. Este es de vital importancia ya que modifica radicalmente el tratamiento quirúrgico, adyuvante y el pronóstico.