



Cirugía Española



www.elsevier.es/cirugia

P-242 - HIPERPLASIA NODULAR FOCAL Y HEPATOCARCINOMA: UNA ASOCIACIÓN EXTREMADAMENTE INFRECUENTE

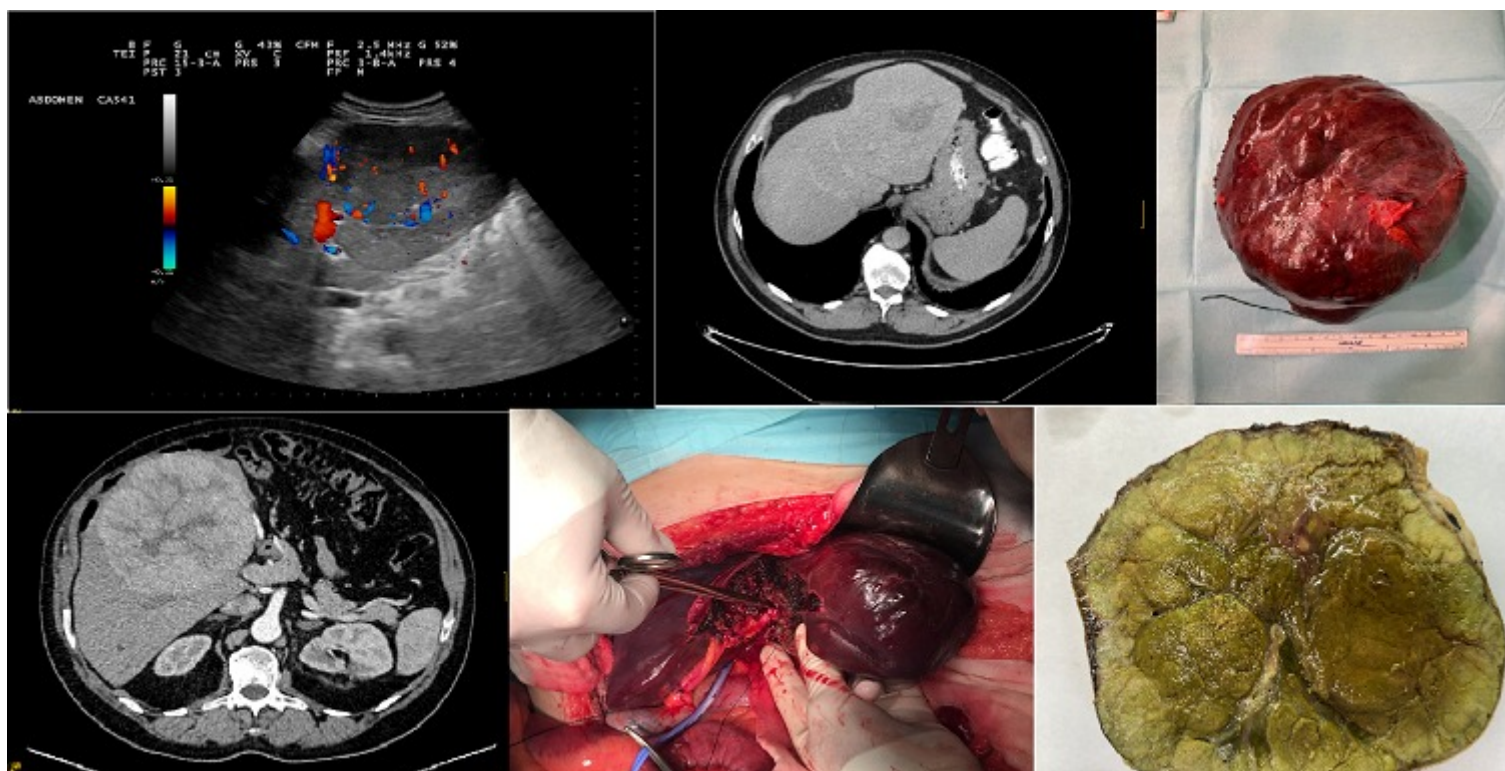
Cobo Vázquez, Cristina; Corral Sánchez, Miguel Ángel; Riquelme Gaona, Jerónimo; Herrero Bogajo, María Luz; Mate Valdezate, Luis Alberto; Rojas de La Serna, Gabriela; Fernández Menor de Santos, Elena; Moreno Sanz, Carlos

Hospital General la Mancha Centro, Alcázar de San Juan.

Resumen

Introducción: La hiperplasia nodular focal (HNF) es una lesión hiperplásica benigna del hígado, sin potencial transformación maligna demostrada. Se propone que su origen es un aumento anómalo del flujo sanguíneo local. Su diagnóstico suele ser incidental, con un predominio en mujeres jóvenes o de edad media. Se han documentado contados casos de su asociación con hepatocarcinoma (HCC), siendo no concluyentes debido a la falta de correlación cronológica, a la discordante localización en las muestras o a la disparidad de los resultados de análisis clonales realizados.

Caso clínico: Varón de 55 años con antecedentes de HTA y fumador de 1 paquete/día durante 37 años, sin otros factores de riesgo, que en un estudio ecográfico en 2019 es diagnosticado de tumoración renal izquierda y hepática. El paciente se encontraba asintomático desde el punto de vista abdominal. Se realiza TC que informa de masa de 11 cm en segmentos II-III, con un área hipodensa central y quistes milimétricos en su interior, en relación con HNF o lesión adenomatosa, y carcinoma renal. Los marcadores tumorales, serologías y bioquímica hepática fueron normales. Se biopsian ambas lesiones, siendo diagnosticado de adenocarcinoma renal de células claras y de nódulo hepático sospecho (HCC bien diferenciado vs. adenoma hepático inflamatorio). El paciente es intervenido en julio de 2019, realizándose una seccionectomía lateral izquierda y nefrectomía parcial, con diagnóstico definitivo de nódulo de $13 \times 8 \times 7$ cm informado como HNF no clásica, con atipia citológica con nódulo macrorregenerativo displásico, y tumor de células claras. Es dado de alta en 9º día sin incidencias. Durante el seguimiento, se realizan TC control, mostrando en julio de 2021 una lesión de nueva aparición en segmento IVA informada como HNF, que en diciembre presenta rápido aumento hasta 16 cm con cicatriz central que sugiere HNF. Se realiza nueva biopsia que informa de celularidad hepatocitaria atípica sospechosa de HCC bien diferenciado, por lo que se programa nueva intervención, completándose la hepatectomía izquierda. Es dado de alta sin incidencias, con diagnóstico anatomopatológico de HCC único moderadamente diferenciado de 15 cm con invasión vascular microscópica, sin invasión perineural, con márgenes libres, estadio pT2.



Discusión: Se trata de una asociación extremadamente infrecuente, con 22 casos documentados de coexistencia de HNF y HCC, siendo solo 1 sobre hígado cirrótico, y 7 de HCC fibrolamelar. Dicha asociación podría relacionarse con alteraciones vasculares inducidas por el HCC, desarrollándose la HNF secundariamente. Sin embargo, en nuestro caso se documenta una cronología inversa. Algunos autores han propuesto una posible malignización de la HNF, que no ha sido demostrada. El rápido crecimiento de la HNF podría dar lugar a una degeneración celular maligna. Los escasos análisis clonales realizados en otros estudios no mostraban concordancia clara entre el HCC y la HNF. En nuestro caso, dichos análisis no se realizaron por la diferencia temporal entre ambas lesiones. La HNF puede suponer un reto diagnóstico, y ocasionalmente, requerir pruebas invasivas e incluso cirugía. Un seguimiento estrecho puede estar indicado incluso en aquellos pacientes con diagnóstico firme de HNF.