



Cirugía Española



www.elsevier.es/cirugia

P-198 - ¿ES FACTIBLE Y SEGURO EL ABORDAJE LAPAROSCÓPICO DE LAS FISTULAS COLECISTOENTÉRICAS?

de la Serna Esteban, Sofía; López-Antoñanzas, Leyre; Avellana, Rocío; García-Botella, Alejandra; Jaimes, Elka; Picaporte, Pablo; Díez Valladares, Luis Ignacio; Torres García, Antonio José

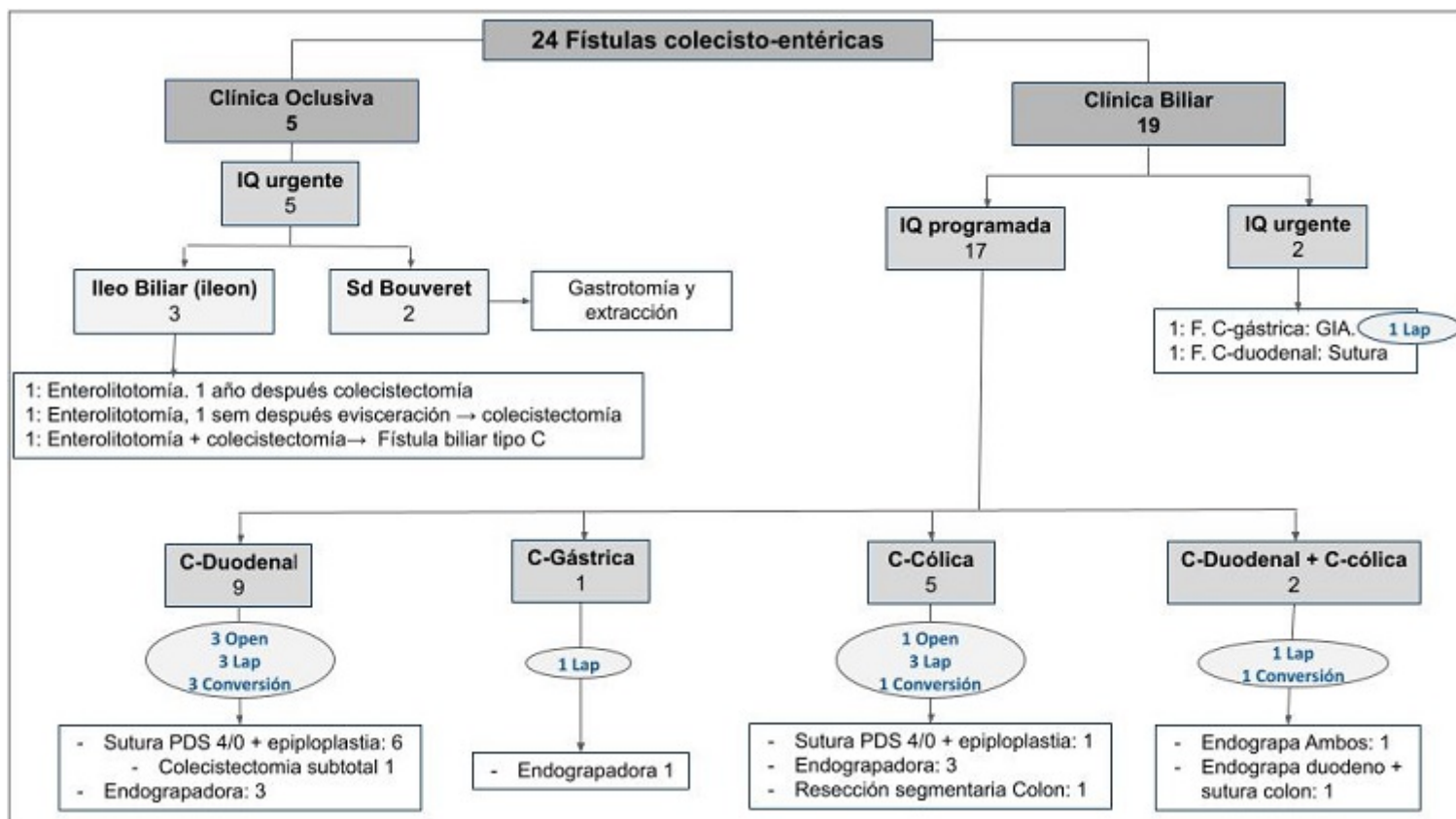
Hospital Clínico San Carlos, Madrid.

Resumen

Objetivos: La fístula colecisto-entérica es una complicación infrecuente de la patología biliar litiasica. El objetivo de este estudio es presentar nuestra experiencia en el manejo de pacientes afectados de fístula colecistoentérica (FCE) y analizar los resultados posoperatorios y a largo plazo.

Métodos: Estudio retrospectivo unicéntrico de todos los pacientes afectados de FCE intervenidos en nuestro centro durante los años 2013-2019. Se analizaron características demográficas, clínicas e intraoperatorias así como los resultados posoperatorios y a largo plazo.

Resultados: Durante el período de tiempo estudiado, de las 3357 colecistectomías realizadas, se identificaron 24 pacientes con FCE (0,7%). La mayoría fueron varones (16), con una edad media de $70 \pm 2,9$ años y 15 de ellos presentaban un $ASA \geq 3$. En la mitad de los pacientes existía una sospecha diagnóstica preoperatoria, siendo el CT y la endoscopia los métodos diagnósticos más empleados. Se identificaron 15 fístulas colecisto-duodenales, 2 fístulas colecisto-gástricas, 5 fístulas colecisto-cólicas y 2 mixtas colecisto-duodenal-cólica. En 5 pacientes la forma de presentación fue oclusiva aguda y fueron intervenidos de forma urgente: 2 síndrome de Bouveret, a los que se realizó gastrotomía con extracción litiasica y 3 se presentaron en forma de íleo biliar. En todos los casos de íleo biliar, se realizó enterolitotomía con extracción de cálculo, y en un solo paciente se realizó colecistectomía urgente simultánea, presentando en el posoperatorio una fístula biliar tipo C. Diecinueve pacientes presentaron sintomatología biliar, 2 de los cuales fueron intervenidos de forma urgente y los 17 restantes de forma programada (9 de ellos habían presentado más de un ingreso previo de causa biliar). Dentro de los 19 pacientes con sintomatología biliar el abordaje de la colecistectomía fue laparoscópico en 13 pacientes, precisando conversión en 5 de ellos (fig.). La técnica empleada con mayor frecuencia para el tratamiento de la fístula en el abordaje laparoscópico, fue la endograpadora. Respecto a los resultados de morbilidad, 4 pacientes presentaron fístula biliar tipo A, 3 pacientes presentaron complicaciones mayores, según la clasificación de Clavien-Dindo (todos ellos afectados de fístula colecisto-duodenal) y la mortalidad fue nula. La mediana de estancia hospitalaria fue de 9 días y 3 pacientes precisaron reintegro en los siguientes 30 días. Tras una media de seguimiento de 43 meses, ningún paciente presentó complicación biliar tardía.



Algoritmo de presentación y manejo de las fístulas colecistoentéricas.

Conclusiones: La fístula colecistoentérica es una entidad infrecuente de difícil diagnóstico preoperatorio y que supone un reto para el cirujano. En el ámbito de la cirugía programada, el abordaje laparoscópico es factible, y el presente estudio representa hasta la fecha, la serie más larga reportada en abordaje laparoscópico completo de la FCE. La baja tasa de morbilidad observada, que tiende a ser mayor en caso de fístula colecisto-duodenal, nos permite afirmar que, en centros experimentados, la laparoscopia constituye un abordaje seguro para el paciente afecto de FCE, con excelentes resultados a largo plazo.